THE LIBRARY
OF
THE UNIVERSITY
OF CALIFORNIA
LOS ANGELES

GIFT

Dr. M. N. Beigelman

Ueber

das

Schielen und die Heilung

desselben

durch die Operation.

Von

J. F. Dieffenbach.

Mit 3 Tafeln Abbildungen.

Berlin.
Albert Förstner.
1842.

AC
8
B38
D563u
1842
Cwc

Vorrede.

Die Schrift, welche ich hiermit der Oeffentlichkeit übergebe, enthält das Wichtigste von dem, was ich in Bezug auf Strabismus gesehen und erfahren habe. Mag dieselbe Manchen bei der jetzt schon vorhandenen, nicht unbeträchtlichen Anzahl von Schriften und werthvollen Journal-Aufsätzen überflüssig erscheinen, so werden doch wieder Andere darin vielleicht Einiges der Beachtung und Nachahmung Werthes finden. Ich habe mich dieser Arbeit mit Lust und Liebe unterzogen und sie nur nach meinen eigenen Beobachtungen geschrieben, bei deren Fülle mir die Gelegenheit wurde, auch die seltensten Formen des Schielens zu beobachten. Ich habe den Gegenstand besonders nur von der praktisch-chirurgischen Seite darzustellen gesucht, da die theoretische an von Walther einen neuen trefflichen Bearbeiter gefunden hat. Dass meine Schrift von Mängeln frei sei, bilde ich mir keinesweges ein, im Gegentheil glaube ich, sie besitzt deren viele. Die Schuld aber trifft mich nicht allein, sondern das kindliche Alter der Operation, welche so eben erst ihr drittes Lebensjahr antritt. Nach dreissig Jahren wird man vielleicht mit-

leidig auf diese und der Zeitgenossen erste Versuche herabblicken.

Was den operativen Theil dieser Arbeit anlangt, so möchte das Mechanische der Operation wohl am wenigsten Veränderungen und Vereinfachungen mehr zulassen, da ich nach **1200** gemachten Operationen, meine ursprüngliche Methode noch als die leichteste und zweckmässigste finde. Die meisten Chirurgen bringen dieselbe ebenfalls mit geringen Modificationen in Anwendung. Wenn die Anzahl der mitgetheilten Krankengeschichten anfangs zu gross und ermüdend erscheinen mag, so ist ihre Zahl im Verhältniss zu den von mir aufbewahrten, doch nur gering. Sie sind besonders als Erläuterungen, als lebende, erklärende Tafeln für Aerzte aufgenommen worden, welche, fern von grossen Städten, des berathenden Verkehrs der Kunstgenossen entbehren. Diesen, glaube ich, sind die Krankengeschichten, welche die Belege für die verschiedenen Formen des Schielens bilden, besonders nützlich.

Dass diese neue Operation wieder untergehen werde, ist trotz der entschiedenen Abneigung einiger berühmten Männer gegen dieselbe, nicht zu besorgen; es hat vielmehr dieser partielle Widerspruch das Gute, von der übertriebenen Ausübung der Operation abzuhalten, wozu wissenschaftlicher Eifer bei dem Reize der Neuheit des Gegenstandes, leicht fortreissen könnte.

Dieffenbach.

Inhalt.

Seite.

Allgemeine Bemerkungen über das Schielen 1
Ueber das gestörte Sehvermögen beim Schielen 2
Vom Doppelsehen beim Schielen 4
Ueber das Aufhören des Schielens bei der Schliessung des einen Auges 6
Verschiedenheit der Pupillenweite beim Schielen 7
Verschiedenheit der willkührlichen Augenbewegungen beim Schielen 9
Von den Ursachen des Schielens 10
Verschiedene Arten des Schielens 15
Verschiedene Grade des Schielens 17
Von der Wirkung der Augenmuskeln 18
Geschichte der Schieloperation 22
Ueber die Behandlung des Schielens durch Augengymnastik, ohne Operation 25
Ueber die Heilung des Schielens ohne Muskeldurchschneidung, durch Aetzen der Bindehaut 28
Von der Heilung der geringeren Grade des Schielens ohne Muskeltrennung, durch Ausschneiden eines Stücks der Bindehaut . . . 29
Ueber die Anzeigen und Gegenanzeigen der Operation des Schielens 31
Instrumenten-Apparat zur Operation des Schielens 32
Beschreibung der Schieloperation im Allgemeinen 33
Durchschneidung des Musculus rectus internus, des inneren graden Augenmuskels 34

Seite.

Fixirung und Bildung einer zu durchschneidenden Conjunctivafalte 34
Einführung des Muskelhakens 36
Lösung des Muskels von der Sclerotica 37
Durchschneidung des Muskels oder seiner Sehne 38
Unmittelbare Folgen nach der Operation 39
Ueberblick der Operation eines gewöhnlichen Falles von Strabismus convergens, von den gewöhnlichen Folgen begleitet . . . 39
Durchschneidung des Musculus rectus externus, des äusseren graden Augenmuskels 40
Durchschneidung des Musculus obliquus superior s. trochlearis, des oberen schiefen Augen- oder Rollmuskels 43
Durchschneidung des Musculus rectus superior s. attollens oculi, des oberen graden Augenmuskels 45
Durchschneidung des Musculus rectus inferior s. deprimens, des unteren graden Augenmuskels 47
Durchschneidung des Musculus obliquus inferior, des unteren schiefen Augenmuskels 48
Ueber subcutane Durchschneidung der verkürzten Augenmuskeln beim Schielen 49
Unmittelbarer Einfluss der Muskeldurchschneidung auf die Stellung des Auges 56
Unmittelbare Einwirkung der Operation auf die Iris 57
Unmittelbarer Einfluss auf das Sehvermögen 58
Ueber den Thränenfluss während der Operation des Schielens . . . 59
Einfluss der Operation des Schielens auf das Nervensystem 60
Ueber Blutungen und Nachblutungen bei der Operation des Schielens 62
Behandlung nach der Operation des Schielens 66
Von der Entzündung nach der Operation des Schielens 69
Von den Wucherungen der Wunde nach der Operation des Schielens 82
Von den späteren Merkmalen, welche nach der Operation des Schielens am Auge wahrgenommen werden 86
Von der stärkeren Prominenz und beschränkten Beweglichkeit des Augapfels nach der Operation des Schielens 87
Von dem Verhalten der durchschnittenen Augenmuskeln und dem Werthe der verschiedenen Operationsmethoden 90

Seite.
Von der Eigenthümlichkeit der Conjunctiva beim Schielen 95
Abnormer Zustand der Augenmuskeln beim Schielen 96
Mangelhafte Entwickelung der Augenmuskeln und Mikrophthalmus 97
Bifurcation der Augenmuskeln 98
Abnormer Ansatz der Muskeln an den Augapfel 98
Zu grosse Kürze und Länge der Augenmuskeln beim Schielen . . . 103
Verschiedenheit der Augenmuskeln in Hinsicht auf ihre Stärke . . 104
Widernatürliche Entwickelung der Augenmuskeln beim Schielen . . 105
Hypertrophie der Augenmuskeln beim Schielen 107
Veränderung der Augenmuskeln durch Entzündungen 109
Zustand der Augenmuskeln bei Krampf und Lähmung 110
Ueber die Operation des Schielens im früheren Lebensalter 111
Ueber die Operation des Schielens im späteren Lebensalter 113
Ueber die Anzeigen, ob beim Schielen beider Augen die Operation zugleich oder zu verschiedenen Zeiten verrichtet werden soll . 116
Das Schielen nach innen (Strabismus convergens s. internus) . . . 120
Das Schielen mit dem rechten Auge nach innen 127
Das Schielen mit dem linken Auge nach innen 130
Das Schielen mit beiden Augen nach innen (Strabismus internus duplex s. binocularis internus) 132
Vom Rückfall des Schielens nach der Operation 138
Beobachtungen vom Fortdauern des Schielens nach der Operation des Strabismus convergens, nach der Durchschneidung des Musculus rectus internus 140
Von der Verbesserung der Stellung der Augen nach der anscheinend erfolglosen Durchschneidung des Muskels 142
Von der Wiederholung der Operation wegen Recidiv des Schielens 146
Vom Schielen nach aussen (Strabismus divergens s. externus) . . . 152
Strabismus divergens und Ptosis des oberen Augenlides 162
Ueber das Schielen nach der Operation auf die entgegengesetzte Seite 166
Das Schielen nach innen und oben (Strabismus internus superior) . 177
Das Schielen nach oben (Strabismus sursum vergens s. superior) . 182
Das Schielen nach unten (Strabismus deorsum vergens s. inferior) 187
Das Schielen nach unten und aussen (Strabismus inferior et externus) 188
Die Operation des Schielens bei grossen Centralleukomen 189

Seite.

Die Operation des Schielens bei grossen Leukomen der Hornhaut und früherer künstlicher Pupillenbildung 191
Die Operation des Schielens beim Staphyloma pellucidum 193
Das Schielen mit Verdunkelung der Linse (Strabismus cum cataracta) 194
Von den Pendelschwingungen des Augapfels (Nystagmus bulbi, Nystaxis) 199
Höherer Grad von amaurotischer Amblyopie in Folge des Schielens 208
Das Schielen in Folge von lähmungsartigen Zuständen der Netzhaut 214

Allgemeine Bemerkungen über das Schielen.

Schon in den ältesten Zeiten wurde das Schielen als einer der entstellendsten Fehler des menschlichen Angesichts betrachtet und mit *λοξὸν βλέπειν*, limis oculis adspicere, bezeichnet. Während der Anblick eines Blinden das grösste Mitleid erregt, fühlt sich Jeder bei dem eines Schielenden höchst unangenehm betroffen. Ein schielendes Auge ist unfähig, die edelsten Empfindungen der Seele auszudrücken, und alle Affekte, welche sich auf dem schönsten Gesichte mit schielenden Augen malen, erscheinen carricaturartig. Der vom Zorn entbrannte Schielende hat etwas Diabolisches und lebhafte Freude macht das Gesicht zur Fratze.

Weniger auffallend ist der fremdartige Ausdruck, welchen das Schielen bei einer gewöhnlichen Gesichtsbildung hervorbringt; grosse Hässlichkeit wird dadurch zur wahren Carricatur, Schönheit der Formen und der Züge werden dadurch gänzlich vernichtet. Es ist erträglicher bei hellen, als bei dunklen, am widerwärtigsten bei schwarzen, feurigen Augen. Das Schielen nach innen giebt den Ausdruck von List, wenn sich die Züge durch Affekte beleben, das Schielen nach aussen den eines leidenden Zustandes mit Zerstreutsein, das nach unten von Schläfrigkeit und Einfalt, und das nach oben den einer schwärmerischen Andacht.

So wie bei vielen anderen Fehlern des Gesichts die daran Leidenden von dem sie nimmer verlassenden langweiligen Gefühle, Andern unangenehm zu sein, begleitet werden, so ist

dies besonders beim Schielen der Fall. Das Bewusstsein dieses Zustandes macht die Schielenden scheu, und von Jugend auf bitteren Kränkungen ausgesetzt, verlässt sie die Erinnerung daran nicht. Sie sind blöde und misstrauisch und halten ihr Uebel für sehr gross, nicht weil sie schlechter sehen, sondern weil sie dadurch unangenehm anstossen.

Ueber das gestörte Sehvermögen beim Schielen.

Das Schielen, es mag das Auge nach innen, nach oben, nach aussen oder nach unten von der normalen Sehaxe abgewichen sein, hat immer eine Beschränkung des Sehvermögens zur Folge, nicht in Bezug auf entfernte Gegenstände, sondern auf das deutliche Erkennen. Es ist diese Amblyopie ihrem Grade nach unendlich verschieden, kann aber selbst bis zur gänzlichen Aufhebung der Lichtperception gesteigert werden. Eine geringe falsche Stellung der Augen nach innen beeinträchtigt, der natürlichen Convergenz der Sehaxen wegen, das Gesicht weniger als die nach aussen; die abweichenden Richtungen nach oben und nach unten bringen die geringsten Störungen im Sehen hervor. Ich habe selbst höhere Grade des Schielens nach oben gesehen, welche noch mit Ptosis palpebrae superioris complicirt waren, wobei das Gesicht keine oder eine nur geringe Störung erlitten hatte; nur wenn die Pupille zum Theil von dem Rande des oberen Augenlides bedeckt wurde, musste natürlich das Gesicht leiden.

Die allgemeinste Art der Gesichtsstörung beim Schielen ist das Undeutlichsehen; der Gegenstand wird minder klar, gleichsam schwächer erleuchtet gesehen, oder er erscheint dunkler, bisweilen von Nebel umhüllt; bisweilen ist die Mitte klarer und die Ränder sind verwischt. Die Gesichtsschwäche kann einen so hohen Grad erreichen, dass sie wirkliche Amaurose wird, und der Kranke entweder gar nicht mehr erkennt und nur Tag und Nacht unterscheidet, oder sich im Finstern zu befinden glaubt, wenn er nur das schielende Auge öffnet.

Das schielende Auge hat nicht immer gleiche Sehweite mit dem gesunden; ich habe das gesunde Auge bisweilen kurzsichtiger als das undeutlich sehende, schielende, gefunden, aber auch wiederum das Umgekehrte bemerkt.

Der Grad der Gesichtsschwäche richtet sich durchaus nicht nach dem Grade des Schielens; im Allgemeinen sieht zwar das schwach schielende Auge besser als das stark schielende, doch habe ich auch einige Fälle gesehen, wo ein schwaches Schielen von grösserer Gesichtsstörung begleitet war, als ein starkes. So leicht es ist, sich den Grund des unvollkommenen Sehens beim höchsten Grade des Schielens, wobei die Pupille ganz im inneren oder äusseren Augenwinkel wie in einem Abgrund verschwindet, zu erklären, so schwer ist dies bei sehr geringen Abweichungen des Augapfels. Hier findet keine wesentliche Abweichung der Pupille vom Einfall der Lichtstrahlen, oder ein störender Druck eines verkürzten Augenmuskels auf den Bulbus statt, sondern das Auge kann frei nach allen Richtungen bewegt werden. Ich sah einst ein zehnjähriges Mädchen, welches nur sehr wenig nach aussen schielte. Ein hoher Grad von Gesichtsschwäche — das Kind konnte mit dem Auge die Buchstaben nicht erkennen — war die Ursache, dass man mich um Rath fragte. Ein einmaliges Betupfen des inneren Augenwinkels mit Lapis infernalis hob dies Schielen vollständig und machte das Auge vollkommen sehend. Eben so hob die Durchschneidung des stark verkürzten Augenmuskels bei stärkeren Graden des Schielens und fast gänzlicher Blindheit beide Zustände oft ganz plötzlich.

In allen Fällen scheint das schielende Auge sich beim Sehen in einem schlummerähnlichen Zustande zu befinden und selbst nicht einmal unwillkührlich angestrengt, ja dieses sogar aus einem weiterhin anzugebenden Grunde unbewusst vermieden zu werden. So hoch manche Schielende ihr Gebrechen anschlagen, so giebt es wieder andere, welche nicht wissen, dass sie schielen; sie kennen gar nicht ihren Fehler, nicht einmal ihre Gesichtsschwäche. Ich habe mehrere in grosse Angst gerathen sehen, als sie zum ersten Mal in ihrem Leben

das gesunde Auge schlossen und nun das schielende schwach fanden. Da nur das gesunde Auge den Gegenstand fixirt, so bleibt das kranke vom Gegenstande abgelenkt und begleitet das erstere in allen seinen Bewegungen.

Vom Doppelsehen beim Schielen.

Ein Begleiter des Schielens ist bisweilen das Doppelsehen. Man glaubt, dass es gewöhnlich in der ersten Zeit des Schielens vorkomme; doch möchte dies wohl schwer zu ermitteln sein, da Erwachsene selten schielend werden, und das Uebel meistens in so früher Kindheit entsteht, dass man darüber nicht ganz klar werden kann. Ich habe ganz kleine schielende Kinder allerdings nach einem vorgehaltenen Gegenstande so hin und her greifen sehen, als wollten sie zwei erhaschen, doch sind die Hand- und Armbewegungen in diesem Alter so unbestimmt, und ich sah nicht schielende Kleine nach der vorgehaltenen Uhr eben so hin und her greifen. Man behauptet, nach der Entstehung des Schielens solle sich in der ersten Zeit immer Doppelsehen einstellen, dieses aber später verschwinden. Dies ist mir zwar oft vorgekommen, selten dagegen permanentes Doppelsehen vor der Operation, wodurch die Patienten gequält wurden. Etwa der dritte Theil der Schielenden — mehrere Tausende, welche ich zu Gesicht bekam — waren mit Diplopie, als einer meistens periodischen Erscheinung, behaftet. Bald kam sie augenblicklich vor und hörte dann für einige Zeit wieder auf, bald dauerte sie eine längere Zeit und verschwand dann ganz, oder kehrte nach unbestimmten Intervallen zurück. Kränklichkeit, die Menstruation, Gemüthsaffekte u. s. w. waren die constantesten Ursachen der periodischen Wiederkehr. Die Operation des Schielens bei vorhandenem Doppelsehen hatte im Allgemeinen folgenden Einfluss auf dasselbe: Entweder dauerte das Doppelsehen noch einige Zeit fort und hörte dann auf, oder es verschwand sogleich für

immer, oder es stellte sich für einige Zeit ein, wenn es vor der Operation nicht da gewesen war.

Diese doppelten Gesichtsbilder sind selten von gleicher Deutlichkeit; gewöhnlich ist das eine matter als das andere; das gesunde Auge sucht unwillkührlich den Gegenstand in einer Richtung zu fixiren, durch welche das schielende ausser Thätigkeit gesetzt und das Doppelbild vermieden wird. Ich weiss mich nicht verständlicher über die ungleiche Deutlichkeit dieser Doppelbilder beim Schielen zu machen, als durch folgenden Versuch: Wenn man einige Zeilen mit recht schwarzer Tinte geschrieben hat, unter denen noch weisser Raum ist, diese mit beiden Augen fixirt, jetzt mit dem linken Zeigefinger auf das obere Augenlid und den Bulbus drückt, so sieht man dieselbe Schrift noch einmal wie mit blasser Tinte und weniger scharfen Contur unter der ersten. v. Walther in seiner wahrhaft classischen Schrift: „die Lehre vom schwarzen Staar und seiner Heilart“ (Journ. f. Chirurg. u. Augenheilkunde von v. Graefe u. v. Walther, Bd. 30, Heft 3, 1841.), sagt: dass beim passiven monocularen Strabismus jedesmal binoculare Diplopie vorhanden sei, vorausgesetzt, dass das schielende Auge sehe und zum Sehen gebraucht werden könne. Die Diplopie entstehe daher, dass die beiden Bildchen des sehbaren Objekts in den beiden Netzhäuten auf verschiedene und sich nicht entsprechende Felder derselben fallen, im gesunden Auge auf das Centralfeld, im schielenden auf ein ziemlich entlegenes Feld der Retina. Der Mensch sieht einen Gegenstand, obgleich mit zweien Augen, doch nur Einmal, weil die Netzhautbildchen desselben in sich ganz correspondirenden Retinafeldern entstehen, daher auch nur Einmal percipirt werden.

Das gleichzeitige Schielen beider Augen hat, wenn dieselben nur etwas von ihrer natürlichen Stellung abweichen, weniger eine Störung beim Sehen zur Folge, als das Schielen auf einem Auge. Da aber bei dieser Schielart ein Auge gewöhnlich stärker schielt, als das andere, so ist jenes das schwächere, und es wird nur das weniger schielende vor-

zugsweise zum Sehen benutzt. Doppelsehen bemerkt man dann nur beim Doppelschielen, wenn ein Auge viel stärker, als das andere, von der normalen Sehaxe abgewichen ist. Doppelschielen nach innen beeinträchtigt, wie schon vorhin bemerkt, das Sehen weniger wegen der natürlichen Convergenz der Sehaxen, als Doppelschielen nach aussen, bei dem die Patienten meistens nur ein Auge gebrauchen. Bei den höheren Graden dieses Uebels wenden sie dann noch gewöhnlich den Kopf auf die eine Seite, um das stärkere Auge mehr in die Mittellinie des Körpers zu bringen. Buffon ist der Meinung, dass gleichzeitiges Schielen mit beiden Augen gar nicht vorkomme. Seine Beobachtung, dass manche Doppelschielende sich ihrer Augen abwechselnd bedienten, habe ich sehr oft bestättigt gefunden; nahe Gegenstände fassten sie mit dem schwächeren, ferne mit dem besseren Auge auf.

Die Verschiedenheit des gestörten und veränderten Sehvermögens Schielender ist fast eben so mannichfaltig, als dasjenige normal gebauter Augen, und von einem leicht veränderten Blick bis zu einer völligen seitlichen Umdrehung des Augapfels giebt es eine unzählige Menge von Gesichtsalterationen.

Ueber das Aufhören des Schielens bei der Schliessung des einen Auges.

Eine interessante Erscheinung beim Schielen ist, dass es sogleich aufhört, wenn das gesunde Auge geschlossen wird, jedoch wieder eintritt, sobald die Lichtstrahlen in das geöffnete einfallen. Schon mit der allmähligen Verengerung der Augenlidspalte des gesunden Auges nimmt das andere eine bessere Stellung an. Am vollkommensten stellt sich das Auge beim Schielen nach innen grade, beim Schielen nach innen und oben etwas weniger, beim Schielen nach aussen meistens nicht ganz vollkommen, eben so beim Schielen nach oben, beim Schielen nach aussen und unten wenig, und beim Schie-

len nach unten sah ich seine Stelle nicht verändert, wenn das andere Auge geschlossen wurde.

Beim Doppelschielen hört das Schielen ebenfalls auf, wenn ein Auge geschlossen wird, oft aber nicht in dem Grade, wie beim einfachen Schielen. In vielen Fällen von Strabismus internus verbesserte sich dadurch die Stellung nur wenig; in mehreren Fällen von Strabismus internus und externus veränderte sich die Stellung des Augapfels gar nicht, wenn ein Auge geschlossen wurde; und in einigen Fällen wurde die Abweichung des Augapfels durch Zuhalten des anderen noch vermehrt.

Verschiedenheit der Pupillenweite beim Schielen.

Beim völligen Schliessen beider Augen, sowohl beim Strabismus simplex als duplex, hört, wie ich glaube, alles Schielen auf und der Augapfel rollt, wie im gesunden Zustande, nach oben. Man kann die Cornea durch die Augenlider in der Mitte fühlen. Nur bei starker Muskelverkürzung und beim Strabismus paralyticus bewegte sich die Cornea in ihrer falschen Stellung nach oben.

Die Untersuchungen über die Verschiedenheit der Pupille beim Schielen haben wenig Aufschluss gegeben, wenigstens haben sich keine allgemeine und constante Regeln daraus abstrahiren lassen. Beim Schielen mit einem Auge war die Pupille der des gesunden Auges völlig gleich, bei einer grösseren Anzahl war sie etwas erweitert; beim dritten Grade des Schielens, wo ein Theil der Pupille im inneren oder äusseren Augenwinkel versteckt war, fand ich sie bisweilen natürlich, öfter aber stark erweitert und nur ausnahmsweise sehr contrahirt. Am leichtesten ist hier ihre starke Dilatation zu erklären, welche wahrscheinlich die Folge des gestörten Lichteinfalls in das Innere des Auges ist. Beim Strabismus superior, besonders wenn derselbe mit Ptosis palpebrae superioris complicirt war, zeigte sich die Dilatation der Pupille als constan-

tes Symptom; die grössere Beschattung des Auges war auch wohl hiervon die Ursache.

Beim Strabismus duplex zeigten beide Augen gewöhnlich gleiche Weite der Pupille, in anderen Fällen war sie auf dem stärker schielenden Auge am stärksten dilatirt, in den seltneren dagegen war es umgekehrt. Bei allen Individuen, wo das Schielen nicht Folge einer Muskelverkürzung, sondern einer Schwäche der Retina war, zeigte sich die Pupille stärker erweitert, so wie träger gegen das Licht. Doppelsehen und andere nicht constante Symptome beim Strabismus waren ebenfalls nicht mit feststehenden Abweichungen der Pupille begleitet.

Unter 24 auf dem rechten Auge Schielenden fanden sich 12 mit stark erweiterter Pupille; die meisten dieser Individuen sahen doppelt.

Bei dreien war die Pupille des schielenden Auges sehr wenig erweitert; diese sahen nicht doppelt.

Bei fünfen waren die Pupillen beider Augen einander gleich; das Sehen war vollkommen gut.

Bei einem war die Pupille des schielenden und des anderen Auges ungemein beweglich, aber gleich; dieser sah nicht doppelt.

Bei einem war die Pupille des schielenden Auges sehr contrahirt; kein Doppelsehen.

Nur bei einem war die Pupille sehr eng und er sah doppelt; das Gesicht war sehr kurz.

Einer mit contrahirter Pupille sah die Gegenstände fast doppelt; die Hälfte der Crystalllinse war verdunkelt.

Hieraus folgt, dass die meisten mit stark dilatirter Pupille doppelt sehen, diejenigen mit nicht contrahirter Pupille nicht doppelt sehen. Nur bei einem der Patienten war die Pupille stark contrahirt und dennoch Doppelsehen, doch war er kurzsichtig.

Unter 12 linken Augen mit convergirendem Schielen fanden sich 3 Individuen mit stark erweiterter Pupille, welche doppelt sahen; 3 andere mit erweiterter Pupille waren vollkommen blind auf dem schielenden Auge.

Einer mit stark erweiterter Pupille war ein Kind, welches nicht Rechenschaft über sein Sehen geben konnte.

Einer mit stark erweiterter Pupille sah nicht doppelt; das Auge war aber kurzsichtig.

Bei einem Individuum waren beide Pupillen gleich weit und Doppelsehen vorhanden.

Zwei andere mit gleicher Pupille des schielenden und des normalen Auges sahen nicht doppelt.

Hieraus folgt, dass schielende Augen mit erweiterter Pupille, welche deutlich sehen, doppelt sehen, und dass normale Pupillen nicht doppelt sehen.

Unter 5 Individuen mit Strabismus convergens beider Augen fanden sich 4 mit stark erweiterter Pupille; sie sahen dessenungeachtet nicht doppelt. Ein anderes mit stark contrahirten Pupillen sah ebenfalls nicht doppelt.

Verschiedenheit der willkührlichen Augenbewegungen beim Schielen.

In Bezug auf die willkührlichen Bewegungen des Augapfels beim Strabismus findet eine grosse Verschiedenheit Statt. Bei geringeren Graden des Strabismus monocularis kann das Auge ohne alle Anstrengung in den entgegengesetzten Augenwinkel gedreht werden. Bei höheren Graden jedoch nur bisweilen; der Kranke empfindet aber dabei eine Art von Gêne und nach anhaltenden Uebungen dieser Art einen dumpfen Druck. Beim höchsten Grade gelingt es selten, die Pupille nur bis in die Mitte der Augenlidspalte zu bringen, und besonders beim starken Strabismus internus und externus kann das Auge nur wenig aus seinem Versteck hervorgewendet werden. Bei organischer Verkürzung, sehr ungünstiger Insertion des Muskels, oder bei der Paralyse des Opponenten des contrahirten Auges wird es nicht von der Stelle bewegt — der Zustand, welchen man früher Luscitas nannte.

Beim Schielen beider Augen finden dieselben Differenzen

Statt. Beim parallelen Schielen können beide Augen abwechselnd in die entgegengesetzte Richtung gebracht werden, beim gewöhnlichen stärkeren Doppelschielen ist dies nicht der Fall. Wenn aber das eine Auge in die günstige Stellung gebracht wird, so schielt das andere sogleich in einem höheren Grade, als es sonst der Fall war.

Von den Ursachen des Schielens.

Das Schielen ist gewöhnlich ein erworbenes Uebel und meistens disponirt das kindliche Alter dazu; abgesehen davon, dass es bei Kindern am häufigsten durch mannigfache Krankheiten des Augapfels, welche eine Localverdunkelung der Hornhaut zur Folge haben, entsteht.

Es hat einer langen und sorgfältigen Beobachtung von mir bedurft, um mich zu überzeugen, dass es ein wirklich angebornes Schielen gebe. Der Blick eines ganz kleinen Kindes ist eigentlich kein Blick, sondern ein dem Gegenstande bewusstloses Entgegenrollen des Bulbus. Erst nach den ersten Lebensmonaten habe ich einigemal wirkliches Schielen beobachtet, doch auch dieses verschwand meistens wieder, wenn gastrische Reize entfernt worden waren. Das sogenannte angeborne Schielen ist gewöhnlich ein im zartesten Kindesalter durch fortwährendes Hinblicken nach irgend einem Gegenstande erworbenes, z. B. nach einem Hutschirme, nach einer Gardine über dem Kopfende der Wiege, oder nach einem seitlich befindlichen glänzenden Gegenstande. Dass sich übrigens das Schielen von Eltern auf Kinder fortpflanze, ist nicht zu leugnen. Ich habe es durch drei Generationen sich fortsetzen sehen und öfter schielende Mütter oder Väter mit einer zahlreichen Nachkommenschaft schielender Kinder angetroffen. Bei älteren Kindern bildet sich bisweilen ein Schielen nach muthwilligem Schielen aus, indem eine wirkliche Uebung im Schielen es zu einer nicht mehr abzulegenden Gewohnheit macht; ein Muthwille, wie v. Walther sagt, zur eigenen Ergötzung und zu

jener ihrer Gespielen — gleich dem Gesichterschneiden und Grimmassenmachen. Häufig geschieht es zur Nachahmung und zur Verspottung eines anderen Schielenden, dessen Umgang mit Kindern, vermöge des im kindlichen Alter so thätigen Nachahmungstriebes, daher in dieser Beziehung so gefährlich ist. Immer ist das Schielen, welches aus Angewöhnung entsteht, sei es in zartester oder späterer Kindheit erworben, ein Schielen nach innen, niemals nach aussen, obgleich der eine Bulbus sich nach aussen dreht, wenn der andere nach innen gewendet ist, um die Gegenstände von der Seite zu sehen. Hierin liegt ein Beweis, dass der stärkere M. rectus internus den schwächeren äusseren leichter zu überwältigen vermag, als umgekehrt. Auch Erwachsene vermögen willkührlich zu schielen; manche schielen auch unwillkührlich in Momenten des tiefen Nachdenkens oder in der Zerstreutheit.

Je weniger der Gegenstand von der Seite der Erfahrung her gekannt war, um so geistvoller waren die Theorien zur Erklärung dieses merkwürdigen Augenleidens. Maître Jean setzte den Grund in der fehlerhaften Lage der Hornhaut in Beziehung auf die Augenaxe. Mehrere suchten dasselbe nur in einer ungleichen Perceptionsfähigkeit der Retina, Andere in einer falschen Insertion der Sehnerven. Doch ist es hinlänglich erwiesen, dass der Insertionspunkt der Nervi optici gerade die Stelle der Retina ist, welche den Eindruck der Bilder nicht zum Gehirn fortleitet. Wäre dies aber die Ursache des Schielens, so müsste dasselbe immer angeboren sein. Buffon suchte den Grund des Schielens in der ungleichen Sehkraft beider Augen. Wie viele Menschen giebt es aber nicht, welche, ohne an einer Augenkrankheit zu leiden, mit dem einen Auge klarer als mit dem anderen sehen, oder welche mit dem einen besser nahe, mit dem anderen besser fern blicken; wie viele tragen deshalb nicht Brillen mit verschieden geschliffenen Gläsern. Niemals bringt diese Gesichtsungleichheit ein Schielen hervor.

Theilweise Lähmung der Retina kann indessen Ursache des

Schielens werden. Ich habe bei Individuen jedes Alters, selbst noch im höheren mit der allmähligen Abnahme des Sehvermögens, Schielen entstehen sehen, und mich bei der genauen Beobachtung dieses Krankheitszustandes überzeugt, dass der Bulbus, indem der noch thätige Theil der Netzhaut das Licht suchte, allmählig mehr in die falsche Richtung gerieth und sich an diese gewöhnte. Beim völligen Erblinden blieb entweder diese Richtung, wenn das Auge lange in der falschen Stellung verharrt hatte, oder das Schielen hörte mit Eintritt der vollständigen Amaurose auf.

Unter allen Theorien zur Erklärung der nächsten Ursache des Schielens überhaupt, möchte wohl die von Rossi *) aufgestellte die ungenügendste sein. Er will nämlich bei der Untersuchung der Augenhöhlen von Personen, welche geschielt hatten, die Orbitalhöhlen schief und nicht von der Gestalt einer liegenden Pyramide gefunden haben. Die Spitze der Orbita neigte sich nämlich bei denen, welche am angebornen Schielen gelitten hatten, entweder nach innen oder nach aussen, oder nach oben oder nach unten. Rossi glaubt hieraus folgern zu müssen, dass ein fehlerhafter Bau der Orbita auch eine fehlerhafte Insertion der den Bulbus bewegenden Muskeln und also auch ein angebornes Schielen zur Folge haben müsste. Ungeachtet mannigfacher Abweichungen im Bau der Orbita, glaubt er dennoch nur ein sechsfach verschiedenes Schielen, je nach der vorwaltenden Thätigkeit eines der sechs Augenmuskeln, annehmen zu dürfen. Endlich meint er, ein durch das ganze Leben bestandenes Schielen könne durch Verknöcherung der Orbitalwände gehoben werden.

Die ganze Behauptung, dass durch den fehlerhaften Bau, besonders durch Schiefheit der Orbita, Strabismus hervorgebracht werde, halte ich für unrichtig. Von etwa hundert und funfzig Personen, welche ich an Caput obstipum operirte, schielte keine einzige, wiewohl bei einer grossen Anzahl die-

*) Mémoires de l'Académ. Roy. des sciences de Turin. Tom. 34. v. Graefe und v. Walther Journ. der Chirurg. etc. Bd. 15.

ser Individuen, durch das lange Bestehen dieser Formabweichung, sämmtliche Kopf- und Gesichtsknochen so schief geworden waren, dass selbst beide Augenhöhlen einen beträchtlichen Grad von Schiefheit angenommen hatten und das eine Auge einen Zoll höher als das andere stand. Uebrigens ist es auch einer der bekanntesten Grundsätze und Erfahrungen in der Physiologie, dass das Weiche das Harte, und das Edle das minder Edle in seiner Form und Gestalt bestimme, das Gehirn den Schädel und nicht der Schädel das Gehirn. Wenn Rossi die Augenhöhlen einiger erwachsener Schielender, die er secirte, schief fand, so war diese Schiefheit offenbar durch die falsche Aktion des Augenmuskels, welcher das Schielen bewirkte, in dem Laufe des Lebens hervorgebracht worden. Jedenfalls ist die Anzahl der von Rossi secirten Schielenden nicht gross genug, um danach ein Gesetz zu geben.

Ravaz trug in der Maisitzung der Académie de medicine de Paris 1831 eine Abhandlung über das Schielen vor, in welcher er behauptete, dass nicht die ungleiche Kraft der Augen Ursache des Strabismus sei, denn er komme sowohl beim grauen als beim schwarzen Staar vor; der Grund des Schielens sei eine normwidrige Lage der Linse zur Pupille, oder jede andere abnorme Anordnung der die Lichtstrahlen brechenden Flächen des Auges. Wird durch die Paralyse des einen Augenmuskels der Parallelismus der Sehaxe gestört, so trägt die Abweichung, welche die Crystalllinse mechanisch dadurch erfährt, dass die Funktion auf verschiedenen Theilen des Auges ungleich ausgeübt wird, noch einige Zeit dazu bei, den Einklang wieder herzustellen. Die Vertheilung der Glasfeuchtigkeit in verschiedene Zellen von verschiedener Grösse, und in welche sie in eben so verschiedenen Quantitäten abgesondert werden kann, macht es begreiflich, wie die Neigung der Crystalllinse und die Lage dieser Linse zur Pupille verändert werden können. — Es ist nicht schwer, das Gesuchte und Willkührliche in diesen Annahmen, so geistvoll sie auch erscheinen mögen, zu erkennen.

Ungleiches Sehvermögen beider Augen kann bisweilen Ur-

sache des Schielens werden. Wenn nämlich ein Auge sehr kurz-, das andere sehr weitsichtig ist, so würde ein Visus confusus entstehen, wenn beide den Gegenstand fixirten; indem das erstere sich von demselben abwendet, nimmt es allmählig eine falsche Stellung an.

Die häufigsten Ursachen des Schielens sind indessen örtliche Trübungen der Hornhaut, Centralleukome, das Flügelfell, Synechia anterior und posterior, Verengerungen und Verziehungen der Pupille, Cataracta centralis und andere partielle Verdunkelungen der Linse, der Linsenkapsel und des Glaskörpers. Alle diese partiellen Trübungen der festen durchsichtigen Medien des Auges veranlassen eine widernatürliche Abweichung des Bulbus, um den Lichtstrahlen den Einfall durch den seitlich gelegenen klaren Theil der Hornhaut, der Linsenkapsel oder Linse zu verschaffen. Wenn nun auch dergleichen Trübungen sich späterhin vollkommen wieder aufhellen, so ist die abgeänderte Muskelaktion des Augapfels nicht leicht von selbst einer Rückkehr zur Norm fähig und das Auge bleibt schielend.

Krankheiten des Muskelapparats des Bulbus und der Augenlider sind öfters Ursache des Schielens. Defecte an den Augenlidern, Ektropien, partielles Symblepharon und Ankyloblepharon, Lagophthalmus und Ptosis bringen es hervor. So kann letztere bald ein Schielen nach oben, bald nach unten veranlassen, indem der Augapfel bei herabhängendem Augenlide sich anhaltend nach oben wendet — die natürliche Richtung beim Schliessen der Augenlider — oder indem er sich nach unten durch die stärkere Willenskraft der Patienten gewöhnt.

Sehr häufig ist das Schielen eine Folge der durch irgend einen krankhaft entzündlichen oder spastischen Zustand der Bewegungsmuskeln des Auges veranlassten Störung ihres Gleichgewichts, indem bald die daraus entstehende bleibende Verkürzung des Muskels den Opponenten überwältigt, bald indem ein lähmungsartiger Zustand eines Muskels den gesunden Antagonisten ein bleibendes Uebergewicht einräumt, wie dies am häufigsten beim Schielen nach aussen der Fall ist.

Es folgt aus dem Angegebenen aber nicht, dass das Schie-

len, welches doch meistens ein gestörtes Gleichgewicht in der Wirkung der Augenmuskeln ist, auf einer primären Affektion dieser Theile beruhe. Wie oben bemerkt, sind viele andere Krankheiten Ursache dieser Störung des Gleichgewichts, welches sich selbst dann nicht wieder herstellt, wenn jene längst verschwunden sind.

Partielle Lähmung der Retina kann ebenfalls ein Schielen zur Folge haben, indem der gesunde Theil das Licht sucht.

Seltenere Ursachen des Schielens sind Verwundungen der Weichgebilde in der Umgebung der Orbita, wodurch Verdichtung des Gewebes und Feststehen des Bulbus erzeugt werden; ferner carcinomatöse Geschwüre, Balggeschwülste und Exostosen an der Orbita.

Verschiedene Arten des Schielens.

So wenig auch die frühere Chirurgie in Bezug auf Heilung des Strabismus zu leisten vermochte, so genau war sie in der Bestimmung der verschiedenen Formen des Schielens.

Die allgemeinste Eintheilung war die in Strabismus und Luscitas (sie rührte von Beer her), mit denen man ohne Rücksicht auf die falsche Richtung, welche der Augapfel nahm, zweierlei Zustände bezeichnete. Strabismus nannte Beer das Schielen nach jeder falschen Richtung hin mit noch vorhandener Beweglichkeit; Luscitas hingegen die falsche Stellung des Auges bei gänzlich mangelndem Bewegungsvermögen. v. Walther verwirft letztere Benennung mit Recht als ungeeignet. Luscitas ist nämlich nur der höchste Grad von Strabismus paralyticus, wo ein Augenmuskel völlig unthätig geworden ist.

Die allgemeinste Eintheilung ist die in Schielen mit einem Auge (Strabismus simplex s. monocularis) und in Schielen mit beiden Augen (Strabismus duplex s. binocularis).

Je nach der verschiedenen Abweichung des Augapfels von der normalen Sehaxe unterscheidet man folgende Arten des Schielens:

1) Das Schielen nach innen (Strabismus convergens s. internus), wo der Augapfel dem inneren Augenwinkel zugewendet ist; die häufigste Form. Schielen beide Augen nach innen, so heisst dies das Zusammenstechen der Augen.

2) Das Schielen nach aussen (Strabismus divergens s. externus), wo der Augapfel dem äusseren Augenwinkel zugekehrt ist; die minder häufige Form.

3) Das Schielen nach oben (Strabismus superior s. sursum vergens, Sursum versio oculorum, Uebersichtigkeit); eine seltene Form.

4) Das Schielen nach abwärts (Strabismus inferior s. deorsum vergens).

5) Das Schielen nach innen und oben (Strabismus trochlearis s. patheticus).

6) Das Schielen mit einander parallel stehenden Augenaxen (Strabismus parallelus); beide Augen schielen, bleiben aber in allen Bewegungen mit ihrer falschen Sehaxe in parallelem Verhältniss; ein Zustand, den die Alten mit *λοξὸν βλέπειν*, limis adspicere oculis, bezeichneten und welchen Buffon „faux trait de la vue“ nennt.

Es liessen sich noch mehrere Formen des Schielens aufstellen, doch würde kein Gewinn für die Wissenschaft daraus erwachsen, da die meisten Verschiedenheiten bald als geringe Abweichungen in der Art des Schielens, bald als verschiedene Stadien dieses Zustandes zu betrachten sind. So hat man Strabismus concomitans, das bewegliche Schielen, von Strabismus lusciosus, dem unbeweglichen Schielen, ohne Noth geschieden. Beim ersteren ist die Beweglichkeit der Augen in einem höheren Grade vorhanden, beim letzteren soll, wie schon bemerkt, das Auge aus seiner falschen Richtung nicht bewegt werden können. Hier können aber ganz verschiedene Ursachen zum Grunde liegen, entweder übermässige Contraction oder Verkürzung, oder falsche Insertion des Muskels, oder Lähmung des Opponenten des gesunden Muskels.

Verschiedene Grade des Schielens.

Das Schielen ist dem Grade nach sehr verschieden. Zur leichteren Verständlichkeit ist es passend, dasselbe, je nachdem es gering, stärker oder sehr bedeutend ist, unter bestimmte Rubriken zu bringen. Doch ist diese Eintheilung nur bei den gewöhnlichen Schielarten, dem Strabismus internus und Strabismus externus, passend, da bei den übrigen die Abweichungen nur durch schwache Nüancirungen von einander verschieden sind.

Der erste Grad des Strabismus convergens besteht in einer geringen Abweichung des Auges von der normalen Sehaxe nach innen; er ist oft kaum bemerkbar, bisweilen aber schon deutlicher markirt; zwischen dem Rande der Hornhaut und der Caruncula lacrymalis ist eine noch beträchtliche Fläche der Sclerotica sichtbar.

Der zweite Grad drückt sich schon durch eine stärkere Neigung des Bulbus nach innen aus. Der Rand der Iris reicht bis an den inneren Augenwinkel; nur ein kleiner Theil der Sclerotica ist hier noch sichtbar, oder es wird diese Membran nur dann gesehen, wenn der Patient den Bulbus nach aussen dreht.

Den dritten Grad von Strabismus internus nennen wir denjenigen, wo nichts mehr von der Sclerotica im inneren Augenwinkel sichtbar ist, sondern der Rand der Iris sich hier schon versteckt, oder die Cornea sich gar in den Winkel hinabsenkt, bald bis zur Pupille, bald über diese hinaus. Es kann sogar bei stärkerer Drehung des Augapfels nach innen die ganze Iris im inneren Augenwinkel verschwinden, so dass nur die Sclerotica gesehen wird. Ein so hoher Grad ist indessen selten, aber dennoch mehrmals von mir beobachtet worden.

Beim Strabismus externus, wo der M. rectus externus über den internus das Uebergewicht bekommen hat, finden ebenfalls dem Grade nach verschiedene Abweichungen des Augapfels nach aussen statt.

Erster Grad. Der Bulbus hat eine schwache Neigung nach aussen; das Scleroticafeld zwischen dem inneren Augenwinkel und dem Hornhautrande ist grösser als an der äusseren Seite zwischen dem äusseren Augenwinkel und der Cornea.

Zweiter Grad. Das Auge ist beträchtlich nach aussen abgewichen und die Cornea berührt den äusseren Augenwinkel.

Dritter Grad. Ein grösserer Theil der Iris, oder selbst die Pupille und selbst die ganze Iris, drehen sich in den äusseren Augenwinkel hinein, so dass man von vorn nur die Sclerotica oder einen kleinen unverborgenen Theil der Cornea und Iris sieht. Diese Schielart in einem so hohen Grade ist noch seltener, als der dritte Grad von Strabismus internus.

Von der Wirkung der Augenmuskeln.

Die erste und einfachste Wirkung jedes der vier graden Augenmuskeln ist, den Augapfel willkührlich nach seiner Seite hin zu ziehen, die der beiden obliqui, unwillkührliche Rotationen zu bewirken; sie verlaufen nach hinten und aussen, umfassen den Augapfel, indem einer schief über, der andere unter demselben fortgeht; die graden Augenmuskeln entspringen aus dem Grunde der Orbita und setzen sich am vorderen Theile des Bulbus an die Sclerotica.

Ausser jenem Vermögen jedes dieser Muskeln, das Auge nach seiner Seite hin zu wenden, also den Bulbus in vierfache Richtung, nach innen, nach aussen, nach oben und nach unten, zu ziehen, kann eine combinirte Wirkung zweier Muskeln Statt finden, durch welche der Augapfel in die Richtung des freien, zwischen zweien Muskeln befindlichen Raums gezogen wird, also schräg nach innen und oben, schräg nach aussen und oben, schräg nach innen und unten und schräg nach aussen und unten. Das erstere geschieht, wenn der Rectus internus und der Rectus superior zugleich wirken; das zweite, wenn der Rectus superior und der Rectus externus sich gleichzeitig contrahiren; das dritte, wenn der Rectus in-

ternus und der Rectus inferior ihre Bewegung associiren; und das vierte, wenn der Rectus inferior und der Rectus externus gleichzeitig in Aktion treten.

Durch die vier graden Augenmuskeln wird der Augapfel in der Augenhöhle festgehalten, und durch eine ihnen eigenthümliche, meiner Meinung nach verhältnissmässig stärkere Muskelkraft als irgend eines anderen Muskels, fest gegen seine Scheide und das unterliegende Fettpolster angedrückt, auf welchem Grunde er durch eigene Elasticität mit Blitzesschnelle umherrollt. Dass die Kraft der vier Augenmuskeln sehr beträchtlich sein müsse, zeigen die Fälle von Lähmung der Augenmuskeln, wo der Augapfel weit aus der Orbita hervortritt. Wenn man Thieren die vier graden Augenmuskeln durchschneidet, so wird das Auge auch viel prominirender, aber bei weitem nicht in dem Grade, wie es nach einer solchen Operation beim Menschen geschehen würde, da bei jenen der Bulbus durch den M. retractor noch festgehalten wird. Schon die Durchschneidung eines Augenmuskels beim Schielen, besonders beim Schielen nach innen, ist bisweilen von einem bedeutenden weiteren Hervortreten des Auges aus seiner Höhle begleitet, und es stellt sich bald im Augenblicke der Operation, bald auch erst später ein. Schliessen des Auges, Druck durch einen Charpiebausch und Pflasterstreifen geben bisweilen zum günstigen Zusammenwachsen der Muskelenden, ohne eine bedeutend grosse Mittelsubstanz, Veranlassung. Nach der Durchschneidung eines sehr gespannten und verkürzten Muskels, wodurch sehr starkes Schielen bewirkt wurde, war diese scheinbare Vergrösserung am auffallendsten, wenig oder gar nicht nach der Operation eines geringeren Schielgrades, oft auch nicht einmal so stark, als wenn der äussere und innere Muskel zugleich durchschnitten wurden. Bell in seinen geistreichen Untersuchungen über das Nervensystem schreibt dem M. orbicularis palpebrarum eine bedeutende Kraft zu, den Augapfel in der Augenhöhle zurückzuhalten, und bemerkt, dass nach Lähmungen des M. orbicularis palpebrarum der Augapfel weit stärker prominire. Ich habe mich sorgfältig be-

müht, dies zu erforschen, aber keine einzige Thatsache dafür aufgefunden. Bei Lähmungen des M. facialis schien wegen der stets weit aufstehenden Augenlidspalte der Bulbus stärker zu prominiren; aber dies ist nur Täuschung, und genauere Versuche und Vergleichungen mit der anderen gesunden Seite bewiesen dies bis zur Evidenz. Bei totalen Ektropien des oberen und unteren Augenlides, ja beim Mangel beider Augenlider trat der Augapfel nicht weiter hervor; er schien aber wegen seiner mangelnden Bedeckung grösser und stärker prominirend.

Die vereinte Wirkung der vier graden Augenmuskeln zugleich ist eine höchst beschränkte, nämlich den Augapfel beim angestrengten Sehen etwas vorzudrängen; ein Zurückziehen durch sie nach hinten ist nicht möglich und nur ein Festhalten findet Statt.

Die Musculi obliqui, welche man früher für die Antagonisten der recti ansah, und denen man die Function, den Augapfel schwebend zu erhalten und eine antagonistische Wirkung gegen die graden Augenmuskeln zuschrieb, bewirken manche unwillkührliche Bewegungen des Auges und vervollständigen die Wirkungen jener in mehreren Directionen. Sowohl ihrer geringen Zahl, ihrer Schwäche und ihrer eigenthümlichen Insertion wegen, wodurch sie viel schnellere Bewegungen hervorbringen als die recti, können sie nicht Antagonisten dieser sein. Sie sind unter einander Antagonisten. Ch. Bell und die meisten Physiologen schreiben dem M. obliquus superior das Vermögen zu, den Bulbus nach aussen und unten zu rollen, dem unteren nach oben und innen. Obgleich ich diese Annahme für richtig gehalten hatte, so wurde ich doch durch vielfache Operationen schielender Augen vom Gegentheil überzeugt. Wenn ich z. B. beim starken Schielen nach innen und oben den M. rectus internus durchschnitten hatte, so änderte sich die falsche Stellung des Augapfels öfter nur wenig oder auch gar nicht; wenn ich dann aber den Conjunctivaschnitt nach oben verlängerte, um die Sehne des trochlearis bloss zu legen und diese dann ebenfalls durchschnitt, so stellte sich der

Augapfel, indem er den Winkel verliess, bald gleich, bald später grade. Eines grösseren Beweises für die Wirkung des trochlearis, der Pupille die Richtung nach innen und oben zu geben, bedarf es nicht. Phillips bestätigt diese meine Beobachtungen durch viele eigene *). Nur darin kann ich ihm nicht beistimmen, dass der M. obliquus inferior gemeinschaftlich mit dem superior das Auge nach innen drehe, wiewohl er nach seiner Durchschneidung gesehen hat, dass der nach innen und unten gerichtete Augapfel eine grade Stellung annimmt.

Die Schnelligkeit der Bewegungen des Augapfels durch die Wirkung der Muskeln wird durch eine den Bulbus umgebende Sehnenhülle, die von Tenon zuerst angedeutet und von Bonnet näher beschrieben wurde, befördert. Diese zarte fibröse Scheide liegt zwischen dem Augenhöhlenfett und der Sclerotica. Sie hat nach hinten ihre Befestigung am Nervus opticus und nach vorn an den Augenlidern. Sie wird von den graden und schiefen Augenmuskeln durchbohrt, ehe diese sich an die Sclerotica ansetzen. Die Contraction der Augenmuskeln erstreckt sich nicht allein auf den Bulbus, sondern auch auf diese Hülle. Wird also der Augapfel bewegt, so bewegen sich die Augenlider schon zum Theil in Folge der Anziehung dieser fibrösen Scheide mit. Die Operation des Schielens, besonders wenn ein etwas grösserer Conjunctivaschnitt gemacht wurde, hat daher, wegen gleichzeitiger Durchschneidung der Aponeurose, eine geringere Vergrösserung der Augenlidspalte zur Folge, welche aber auch mit Folge des stärkeren Vortretens des Bulbus nach der Muskeldurchschneidung ist (Phillips a. a. O.).

*) Ch. Phillips de la Tenotomie sous-coutanée, ou des opérations qui se pratiquent pour la guérison des pieds-bots, du torticolis, de la contracture de la main et des doigts, des fausses ankyloses angulaires du genou, du strabisme, de la myopie, du bégaiement etc. Accompagné de 12 planches. A Paris chez Baillière, 1841.

Geschichte der Schieloperation.

Es sind so eben zwei Jahre verflossen, als mir die Freude zu Theil wurde, die erste Operation an einem schielenden Auge mit Erfolg zu machen. Es war der 26. October 1839, Nachmittags 3 Uhr, als ich dieselbe, von den Doctoren Böhm, Holthoff, Reiche, Graf Bylandt, Völker, Berend und Herrn Hildebrandt unterstützt, unternahm. Es war ein Knabe von 7 Jahren, welcher nach innen schielte (Vereinszeitung, 1839.).

Ich gestehe, dass das Gelingen dieser ersten Schieloperation die grösste wissenschaftliche Genugthuung war, welche mir jemals in meinem Leben zu Theil geworden ist, da mir die Wichtigkeit einer Operation zur Hebung eines der unangenehmsten Gebrechen deutlich in ihrem ganzen Umfange vor Augen schwebte. Mit einer in der Wissenschaft fast unerhörten Eile, mit der Geschwindigkeit einer politischen Nachricht verbreitete sich die Kunde von der Schieloperation über die ganze civilisirte Erde, und bald erschallten alle öffentlichen Blätter Deutschlands, Frankreichs, Amerikas u. s. w. von den zu hunderten unternommenen Operationen. Waren es nicht öffentliche Blätter, so waren es meine clinischen Zuhörer, welche als Aerzte diese neue Operation über Länder und Meere trugen und wieder überall Nachahmer fanden.

War mir auf der einen Seite der Gedanke, eine neue, interessante, segensreiche, für tausende von entstellten Menschen beglückende Operation in den Kreis der Chirurgie gezogen zu haben, eine innere Befriedigung und hoher Genuss, fühlte ich mich durch den Beifall und die Nachahmung ausgezeichneter Aerzte erfreut, erkannte ich mich durch ihre Theilnahme zu neuen Forschungen angefeuert, so hatte diese neue Operation doch bald das Schicksal von allem Neuen, dass sie bald für eine Täuschung, bald für etwas Verderbenbringendes gehalten wurde. Alles was man indessen für und wider dieselbe dachte und schrieb, diente nur zur genaueren Erforschung des Gegenstandes. War auf der einen Seite die Zahl derer, welche die Möglichkeit der Operation überhaupt bezweifelten, sehr gross, so

war die Anzahl derer nicht geringer, welche theils das Auge nach der Durchschneidung des Muskels an seinem alten Orte verharren, und wieder andere, welche es nach der Operation plötzlich in den entgegengesetzten Winkel springen liessen.

Es lag indessen im Interesse der Wahrheit und der Wissenschaft, die Resultate meiner bei Schielenden unternommenen Operationen, von ihrem ersten Beginn bis in die späteren Zeiten, dem ehrwürdigen Institut de France, welches einer jeden neuen Entdeckung oder Erfindung seine Aufmerksamkeit widmet, von Zeit zu Zeit Bericht zu erstatten. Nicht selten war seitdem die gedachte Operation der Gegenstand langer wissenschaftlicher Unterhandlungen in den Sitzungen des Instituts, dem bald darauf von allen Seiten die Mittheilungen französischer Wundärzte zukamen, welche diese Operation nun auch auszuüben anfingen.

Nachdem die Schieloperation sich binnen Kurzem Bahn gebrochen, erhoben sich überall, besonders in Belgien und Frankreich, Prioritäts-Prätendenten dieser Operation. Einige bedauerten, ihre Erfindungen unglücklicherweise nicht bekannt gemacht zu haben; andere hatten die Beschreibung ihrer Entdeckung zur öffentlichen Bekanntmachung abgesendet, jedoch ein Unfall hatte die Manuscripte verloren gehen lassen; noch andere schickten Gensoul auf Reisen nach Berlin, um mir das Geheimniss der Schieloperation mitzutheilen; und dergl. Abentheuer könnte ich noch viele anführen, wenn sie interessirten.

Die Ehre, die erste Idee der Operation des Schielens angegeben zu haben, verdanken wir Stromeyer, welcher in seiner Schrift (Beiträge z. operativ. Orthopädie. Hannover, 1838.) sagt, dass er die Schieloperation, nach seinen an Leichen angestellten Versuchen, durch Muskeldurchschneidung für möglich halte, und hierzu ein Verfahren beschreibt, welches ihm als das geeignetste erscheint. Pauli's erster Versuch konnte keinen Erfolg haben, da derselbe nicht vollendet und nur die Conjunctiva verwundet wurde.

So wie die Chirurgen aller Länder nach der immer mehr zunehmenden Anerkennung der Schieloperation in ihrer Ausübung mit einander wetteiferten, und selbst Nichtchirurgen

sich herbeiliessen, es jenen gleich zu thun, dass es bald zum guten Ton zu gehören anfing, ein Schielauge grade zu stellen; so beeiferten sich auf der anderen Seite viele Schriftsteller, in grösseren Monographien oder Journalaufsätzen die Operation des Schielens wissenschaftlich zu bearbeiten. Ich nenne hier nur die Schriften von v. Ammon, Verhaege und Phillips; in ihnen findet man unsern Gegenstand mit Umsicht und Sachkenntniss abgehandelt. Phillips Werk ist eine Darstellung aller tenotomischen Operationen; auf eine geistvolle Weise finden wir darin auch den Strabismus abgehandelt, und seine historischen Data über die Schicksale dieser und anderer orthopädischen Operationen, besonders in Frankreich, geben dem Werke nicht bloss einen wissenschaftlichen Werth, sondern machen es auch zu einer höchst interessanten Lectüre.

Wenn ich nun die Namen der Wundärzte, welche die Resultate ihrer Schieloperationen in Journalaufsätzen oder eigenen Schriften niederlegten, nicht angebe, so mögen dieselben mir diese mangelnde Vollständigkeit hier verzeihen; ihre Zahl ist zu gross, und da mir nicht alle Namen und Schriften bekannt geworden sind, so hätte ich doch beim besten Willen unvollständig bleiben müssen. In England war Franz der erste, welcher vor allen anderen viele Schielende nach meiner Methode operirte; ihm folgte Lucas, und Beiden wieder die grosse Zahl der englischen Wundärzte.

Aus eben demselben Grunde führe ich auch bei der Beschreibung der Schieloperation keine fremde Methoden an. Bei der grossen Anzahl der jetzt schon existirenden hätte ich diese Schrift über Gebühr vergrössern müssen; auch ist dies schon deshalb überflüssig, weil Phillips eine beträchtliche Anzahl derselben genau beschrieben hat.

Was meine eigene Methode betrifft, so ist es dieselbe, welche mir als die leichteste und zweckmässigste erschienen ist. Mit geringen Modificationen und einigen Vereinfachungen habe ich sie von Anfang an bis jetzt ausgeübt. Ihre Beschreibung und die Angabe der dabei gebräuchlichen Instrumente folgt weiter unten.

Ueber die Behandlung des Schielens durch Augengymnastik, ohne Operation.

Die Augenheilkunde ist eben so reich an Vorschlägen und vermeinten hülfreichen Mechanismen zur Beseitigung des Schielens, als die Bandagenlehre zur Heilung von Contracturen an den Gliedmassen es ist. Die Menge der angegebenen Apparate ist der beste Beweis für ihre Unwirksamkeit, indem man immer nach neuen suchte, da die alten nicht halfen. Aus der Beobachtung tausender Schielenden, von denen eine grosse Anzahl schon in früherer Zeit den verschiedensten üblichen Behandlungsweisen vergebens unterworfen war, habe ich mich am besten überzeugt, dass eine Heilung der Art an ein Wunder gränze. Auf der anderen Seite ist mir aber auch wieder kein gesunder Mensch vorgekommen, welcher durch Augengymnastik vom früheren Schielen befreit worden wäre.

Die Beobachtung, dass nach Schliessung des gesunden Auges, oder, wenn es ein Strabismus duplex war, durch Schliessung des einen schielenden Auges, das andere eine normale Stellung annimmt, führte die Aerzte wohl schon früher auf den Gedanken, durch Zubinden des einen Auges das andere an eine richtige Stellung zu gewöhnen. Man hoffte, dass auf diese Weise der verkürzte Muskel sich allmählig ausdehnen und dadurch das Schielen gehoben werde. Diese bis auf die neuesten Zeiten ihrer Leichtigkeit wegen vielfach angewendete Methode hat aber nach meinen Erfahrungen in keinem Falle eine Heilung bewirkt. Viele der von mir Operirten hatten Jahre lang das eine Auge verbunden getragen, ohne dass auch nur die geringste Besserung danach erfolgt wäre.

Eine andere, ebenfalls allgemein übliche Behandlung war die, dass der Schielende sich mit der Seite gegen eine Wand setzte, an welcher eine schwarze Tafel mit einem weissen Punkte aufgehängt war, so dass er, ohne den Kopf zu wenden, in der der falschen Stellung des Auges entgegengesetzten Richtung anhaltend nach dem Punkte hinblicken musste.

Diese Augentortur blieb wohl immer erfolglos. Auch liess man den Schielenden sich zur Seite eines Spiegels setzen und durch seitliche Drehung des Auges den verkürzten Muskel ausdehnen. Viele der von mir Geheilten hatten zwar so viel über den verkürzten Augenmuskel gewonnen, dass sie das Auge in den entgegengesetzten Winkel zu drehen vermochten, aber es kehrte mit dem Aufhören der Uebung sogleich wieder in die alte Stellung zurück.

Die meisten der mechanischen Vorrichtungen wurden an das Gesicht befestigt, um den Augapfel zu gewöhnen, das durch eine kleine in dem Apparat angebrachte Oeffnung einfallende Licht nur dann zu percipiren, wenn die Pupille in grader Richtung gegen die Oeffnung gestellt werde; sie bestanden in Masken mit kleinen Augenlöchern, concaven Schalen, welche in der Mitte perforirt waren und um den Kopf geschnallt wurden. Man glaubte eine grosse Verbesserung später noch dadurch anzubringen, dass man auf die Löcher kleine Schornsteine setzte, durch welche die Augen herausgucken und das Licht einfallen könne. Berühmte Augenärzte, wie Bartisch und Solingen, empfahlen zu dem nämlichen Zwecke, durchlöcherte Wallnussschalen vor die Augen zu binden; Reicheren liess man ähnliche Kapseln von Silber machen und diese inwendig schwarz lackiren. Dann glaubte man wieder, das Metall erhitze zu sehr und liess ähnliche Schälchen aus Ebenholz anfertigen. Für noch ingeniöser sah man einen Apparat aus schwarzem Horn an, welcher mit einem Riemen um den Kopf geschnallt wurde. Die Augenkapseln waren mit durchbohrten Schiebern, gleich Fensterladen, versehen, so dass man ihre Stellung verändern konnte. Tauber (in Bernstein's Wundarzneikunde, Bd. 4, S. 112.) empfahl einen ähnlichen Apparat; er bestand aus zwei Halbkugeln von lackirtem Blech, in deren Mitte ein schiebbarer, mit Löchern versehener Riegel angebracht war, um die Pupille nach dem gewünschten Orte hinlocken zu können.

Eine grosse Rolle im Augenturnen spielten die Schielbrillen, welche sich nebst den Nussschalen bis auf den heutigen

Tag erhalten haben. Entweder waren diese Brillen mit mattgeschliffenen Gläsern, in deren Mitte sich ein klarer Punkt von der Grösse der Pupille befand, versehen, oder man hatte statt des Glases eine Horn- oder schwarz angestrichene Blechscheibe mit einem Loche in der Mitte eingesetzt. Mit diesem scheusslichen Behange habe ich noch öfter Kinder angetroffen; die armen Kleinen waren dadurch aus der Kinderwelt verbannt. Verduc empfahl gegen convergirendes Schielen eine Brille mit zwei Spiegeln, welche sich im rechten Winkel vereinigten. Das auf das schielende Auge reflectirte Licht sollte in diesem eine lästige Empfindung hervorbringen und es zwingen, sein Heil in der Ausweichung zu suchen. Kann man sich der Verwunderung über einen solchen Vorschlag wohl erwehren?

Immer neu und unerschöpflich an Erfindungen von Schielapparaten war man zu allen Zeiten. Man erhöhte bald den Nasenrücken durch Aufbau von einem Pappbügel; man machte die Nasenspitze zum Observatorium mit und ohne Spiegel; man liess von der Stirne kleine, nur das halbe Auge bedeckende Gardinen herabhängen, oder befestigte an den Schläfen Scheuklappen wie beim Pferdezaum, je nachdem der Patient nach innen oder nach aussen schielte. Wie sehr man ins Kleinliche ging, beweist, dass man beim divergirenden Schielen bald ein auf der Nasenspitze aufgeklebtes Stückchen rothen Tuches für vortheilhafter hielt, als ein schwarzes Pflästerchen!

Am längsten, und zwar bis auf die Schieloperation, haben sich bei Kindern die Schielbrillen erhalten, weil die Aeltern dabei die wenigste Mühe haben; bei Erwachsenen das seitliche Blicken nach einem weissen Punkte auf einer schwarzen Tafel und das Exerciren der Augen vor einem Spiegel.

Es giebt wohl kein zweites Beispiel in der Chirurgie, dass etwas völlig Nutzloses, welches noch dazu mit vielen Unbequemlichkeiten verbunden ist, sich Jahrhunderte erhalten habe; ein Beweis von der Lästigkeit dieses entstellenden Uebels. Die Schieloperation hat über das Schicksal dieser Apparate und Methoden entschieden; sie gehören jetzt der Geschichte an.

Ueber die Heilung des Schielens ohne Muskeldurchschneidung, durch Aetzen der Bindehaut.

Bei sehr geringen Graden des Schielens ist die Muskeldurchschneidung, weil das Uebel nicht mit der Operation im Verhältniss steht, nicht anzurathen; leicht leistet sie hier auch zu viel, indem das Auge auf die entgegengesetzte Seite tritt. In diesen Fällen von leichtem Schielen habe ich mit grossem Erfolge bei einer Anzahl von Individuen, deren Augen unbedeutend nach innen oder nach aussen gedreht waren, folgende Behandlung angewendet, welche sich auf Verdichtung der Conjunctiva und Anregung des verlängerten Muskels bezieht. Man fährt nämlich mit einem Stück Lapis infernalis beim Schielen nach innen, in den äusseren Augenwinkel, beim Schielen nach aussen in den inneren Augenwinkel, so dass der Lapis sich tief eindrückt. Oft hört das Schielen augenblicklich auf. Dann wird das Auge mit kaltem Wasser gebähet und im Fall einer eintretenden Bindehautentzündung einige Tage damit fortgefahren. Ist die Röthe ganz verschwunden, so wiederholt man die Procedur so oft, bis das Auge den falschen Blick verloren hat.

Von dieser Behandlungsweise hat man selbst beim Strabismus divergens, besonders bei älteren Personen, mehr zu erwarten, als von der Durchschneidung des M. rectus externus; da der internus, wenn auch nicht gelähmt, doch sehr geschwächt ist, so tritt das Auge nach der Operation doch nicht in die normale Sehaxe; die wiederholte Anwendung des Lapis infernalis hob indessen das Schielen öfter vollständig. Diese Behandlungsweise ist aber nur dann anzurathen, wenn das Individuum nicht sehr reizbar, zu Augenentzündungen geneigt ist, bei torpiden, besonders älteren Subjekten, deren Conjunctiva sehr blass ist.

Von der Heilung der geringeren Grade des Schielens ohne Muskeltrennung, durch Ausschneiden eines Stückes der Bindehaut.

Bei einem sehr geringen Grade des Schielens nach innen oder nach aussen, kann die Ausschneidung eines Stückes der Bindehaut aus dem entgegengesetzten Augenwinkel ebenfalls das Uebel vollkommen heben. Bringt das Aetzen eine Verdichtung und Verkürzung der Bindehaut und durch Fortpflanzung der Entzündung auch eine grössere Derbheit des darunter liegenden Zellgewebes, zugleich auch gesteigerte Contractilität des ausgedehnten Muskels hervor, so wird Aehnliches hier durch den Schnitt bewirkt. Ich kann hier nicht unerwähnt lassen, dass es höchst auffallend ist, dass die nämlichen Erscheinungen nach verschiedenartigen Veränderungen der Conjunctiva eintreten, da sich grade in dem einen Fall das Entgegengesetzte zeigen sollte. Es ist bekannt, dass bei einem geringeren Grade von Schielen nach innen sich das Auge bisweilen sogleich grade stellt, so wie die Conjunctiva im inneren Augenwinkel durchschnitten worden. Hieraus müsste nun folgen, dass wenn man bei diesem Schielen die äussere Conjunctiva einschnitte, oder gar ein Stück von ihr aus dem äusseren Augenwinkel entfernte, das Schielen nach innen noch stärker würde. Dies geschieht aber nicht, im Gegentheil hört das Schielen danach später auf. Hieraus möchte der physiologische Schluss zu ziehen sein, dass das geringe Schielen ein permanenter Krampf des Muskels sei, welcher vorübergehend durch Einschneiden der Bindehaut gehoben, nicht aber gesteigert werde, dass aber die Verwundung der Bindehaut über dem entgegengesetzten Muskel diesen sogleich zu stärkerer Contraction anrege. Diese traumatisch-dynamische Einwirkung kann natürlich nur vorübergehend sein, denn nicht die Einschneidung der Bindehaut im inneren Augenwinkel allein hebt das geringe Schielen nach innen, und nach dem Ausschneiden der Bindehaut aus dem äusseren Augenwinkel beim

Schielen nach innen kehrt das Uebel wieder zurück, wenn die Reizung nach der Operation vorüber ist; erst mit der eintretenden Vernarbung tritt die grade Stellung des leicht von der normalen Sehaxe abgewichenen Auges ein.

Es ist nicht gleichgültig, ob man bei dem leichtesten Grade des Schielens, welches man ohne Muskeldurchschneidung heben möchte, das Aetzen oder die Excision des Conjunctivastücks anwendet. Jene Methode habe ich bei torpiden, bleichen, besonders älteren Subjekten, welche nicht zu Entzündungen geneigt sind, empfohlen; ferner was die Art des Schielens anlangt, ganz besonders beim Strabismus divergens, bei dem der M. rectus internus sich fast immer in einem an Lähmung gränzenden Zustande befindet, so dass die Heilung dieses Schielens schwerer ist, als die des inneren Schielens.

Die Excision einer Hautfalte ist besonders bei sehr leichten Graden von innerem Schielen junger, blühender, kräftiger Subjekte, bei denen das Aetzen leicht eine Augenentzündung zur Folge haben könnte, angezeigt. Sie wird auf folgende Weise vorgenommen. Nachdem alle Vorbereitungen wie zur Muskeldurchschneidung gemacht und die Augenlider durch Haken von einander gezogen worden sind, ergreift man mit einer Hakenpincette eine starke Conjunctivafalte im äusseren Augenwinkel und zwar hart an der Gränze zwischen Conjunctiva bulbi und palpebrarum. Diese hebt man in die Höhe und schneidet mit der Scheere, deren convexe Seite dem Augapfel zugekehrt worden, ein Stück von zwei bis drei Linien sammt einer Parthie des darunter liegenden lockeren Zellgewebes mit einem Schnitt aus. Hier ist die Pincette dem Häkchen vorzuziehen, da die zusammengeklemmte Bindehaut sich leichter abschneidet, als wenn sie zeltartig mit dem Häkchen aufgehoben worden.

Die geringe Blutung wird durch kaltes Wasser gestillt, und das Auge dann nicht so streng antiphlogistisch, als nach der Muskeldurchschneidung behandelt. Eine unbedeutende Röthe pflegt sich in den nächsten Tagen an dem Operationsorte zu zeigen; nach dem Ausflusse einiger Thränenfeuchtigkeit bildet

sich später eine schleimige, eitrige Absonderung, welcher die Vernarbung folgt. Erst mit ihr stellt sich das Auge grade. Wenn dies aber nicht der Fall sein sollte, so wiederholt man nach einiger Zeit die Operation, indem man von Neuem ein Stück aus der Bindehaut ausschneidet; dies darf aber nicht früher geschehen, als nach drei bis vier Wochen, wenn die Narbe nicht mehr roth aussieht und weich und nachgiebig geworden ist.

Ueber die Anzeigen und Gegenanzeigen der Operation des Schielens.

Da der Zweck der Operation des Schielens Verbesserung des Sehvermögens und Hebung der vorhandenen falschen Stellung des Augapfels ist, so kann sie im Allgemeinen da Statt finden, wo wir beides ohne Gefahr für das Individuum oder das betheiligte Organ zu erreichen hoffen. Der Schielende muss von gesunder Constitution sein, an keiner anderen acuten oder chronischen Krankheit leiden, nicht sehr vulnerabel sein und frühere Verletzungen leicht überstanden haben. Scrophulöse Ophthalmien, von denen noch grosse Schwäche zurückgeblieben ist, so wie frühere, Besorgniss erregende rheumatische Augenentzündungen machen die Operation bedenklich; wenigstens versäume man hier nicht, den Kranken vorher einer angemessenen Vorbereitungscur zu unterwerfen. Vollsäftige, dicke Personen lasse man einige Zeit vor der Operation auflösende und abführende Mittel nehmen.

Dass man, eben so wenig wie bei Krankheiten der Bindehaut, auch nicht bei völliger Verdunkelung der Hornhaut, bei Staphylomen, Krankheiten des Glaskörpers und der Retina die Operation unternehmen dürfe, bedarf wohl keiner Erinnerung. Bei heilbarer Verschliessung oder Verengerung der Pupille, bei der Cataract, welche Heilung durch die Operation verspricht, kann sie dagegen angezeigt sein. Geschwächtes Sehvermögen auf dem schielenden Auge, wobei keine bedenkli-

chen amaurotischen Symptome, als, feurige Lichterscheinungen u. s. w., vorhanden sind, ist keine Gegenanzeige gegen die Operation, da diese Gesichtsschwäche meistens Folge des Schielens ist und sich nach der Operation verliert. Partielle Verdunkelungen der Hornhaut, welche den Lichteinfall hindern, sind eine Hauptanzeige für die Operation. Obgleich das Schielen durch sie veranlasst wurde, so hat sich im Laufe der Zeit ihr Umfang verkleinert, so dass die Lichtstrahlen, nachdem das Auge durch die Operation in die normale Stellung gebracht worden, doch zur Retina gelangen können.

Vor allen anderen Formen des Strabismus indicirt diejenige die Operation, wo ein Augenmuskel eine falsche Insertion hat oder permanent verkürzt ist, und wo nicht andere wichtige Gründe die Operation verbieten.

Dynamische Krankheiten der Augenmuskeln, tonische und klonische Krämpfe, Nystagmus indiciren die Operation eben so gut, wie organische Contracturen derselben. Dass die Operation auch beim paralytischen Schielen durch Durchschneidung des contrahirten gesunden Muskels und Excision der Bindehaut über dem gelähmten und durch Verkürzung des gelähmten Muskels indicirt sein könne, beweisen meine eigenen Beobachtungen.

Es scheint mir überflüssig, an dieser Stelle noch ausführlicher über die Anzeigen und Gegenanzeigen der Operation zu handeln; statt aufzuhellen, würde ich nur verdunkeln. Nur durch die Erfassung des ganzen Gegenstandes kann man zu einem klaren Urtheil gelangen. Unser Thema ist aber so umfangreich, dass er sich vorläufig noch nicht unter einzelne allgemein gültige Rubriken zusammendrängen lässt.

Instrumenten-Apparat zur Operation des Schielens.

Für den Anfänger in der Chirurgie gebe ich hier eine Beschreibung und Abbildung der Instrumente, welche ich mir als die bequemsten zur Operation des Schielens anfertigen liess. Sie haben so grossen Beifall gefunden, dass sich ihrer viele

Wundärzte bedienen. Man glaube nur nicht, dass ich auf dieselben einen grossen Werth lege; mancher Chirurg wird gewiss andere Formen für passender halten und Haken und Scheere oder Messer nach seiner Phantasie formen, wie dies auch schon häufig geschehen.

1) Ein Pellier'scher Augenlidhalter für das obere Augenlid.

2) Ein gestielter Doppelhaken, dessen Klauen durch einen Querbalken verbunden sind, für das untere Augenlid.

3) und 4) Zwei feine gestielte Häkchen zum Aufheben einer Conjunctivafalte (Conjunctivahäkchen).

5) Eine auf der Fläche gebogene kleine, an den Seiten der Blätter überall abgerundete Augenscheere mit gleichen Spitzen.

6) Ein stumpfer gestielter Haken zum Hervorziehen des Muskels (Muskelhaken).

Ausser diesen wesentlichen Instrumenten muss man eine Hakenpincette zum Fassen eines Stückchen Schwamms, um damit vielleicht einige Blutropfen zu entfernen, bei der Hand haben. Andere als die angegebenen Instrumente sind überflüssig; so z. B. geknöpfte oder ungeknöpfte Messer, da alle zu durchschneidenden Theile sich am besten mit der Scheere trennen lassen. Ein feines Doppelhäkchen gebrauche ich nur dann zur Fixirung des Bulbus, wenn die Operation wegen Recidiv des Schielens wiederholt wird; ein einfaches Häkchen vertritt indessen auch hier bisweilen die Stelle des doppelten.

Beschreibung der Schieloperation im Allgemeinen.

Assistenten drei; für den Geübten nur zwei.

Der Kranke sitzt auf einem Stuhl, gegen das Fenster gerichtet. Hinter ihm steht ein Assistent, gegen dessen Brust er den Hinterkopf stützt. Dieser übernimmt den oberen Augenlidhalter und den einen Conjunctivahaken.

Der zweite Gehülfe kniet vor dem Kranken und hat das Geschäft, das untere Augenlid mit dem Doppelhaken herabzuziehen.

Der dritte reicht dem Operateur zu, was er gebraucht.

Das Anlegen einer Binde über das gesunde Auge, wie man es bei der Operation der Cataract wohl zu machen pflegt, ist bei der Schieloperation nicht bloss unnöthig, sondern auch unpassend; denn da sich der Augapfel danach grade stellt, so kann man nach der Durchschneidung des Muskels nicht beurtheilen, ob die Operation oder das Verschliessen des anderen Auges diesen Erfolg herbeigeführt habe.

Nachdem nun Alles gehörig vorbereitet worden, legen der erste und der zweite Gehülfe gleichzeitig die beiden ersten Finger der linken Hand, jener oberhalb des oberen, dieser unterhalb des unteren Augenlides auf den Orbitalrand und ziehen die Augenlider etwas stark auseinander, wodurch sie sich vom Augapfel entfernen und die Einführung der Augenlidhalter, ohne den Bulbus zu berühren, leicht zulassen. Wird die Augenlidspalte bloss auseinander gezogen und werden die Lider nicht vom Bulbus entfernt, so schlagen sich die Ränder nach innen um und reizen den Bulbus. Bei unaufmerksamen Assistenten geschieht dies sehr leicht.

Durchschneidung des Musculus rectus internus, des inneren graden Augenmuskels.

Als Norm diene hier die Operation von Strabismus convergens des rechten Auges. Der M. rectus internus ist der kürzeste und stärkste von allen Augenmuskeln. Er entspringt von dem gemeinschaftlichen Sehnenstreifen und der Scheide des Sehnerven, läuft zwischen der inneren Wand der Orbita und der Nasenseite des Bulbus und setzt sich $2\frac{1}{4}$ Linien vom inneren Rande der Hornhaut an. Krauss (Handbuch d. menschl. Anatomie) giebt die beste Beschreibung der Augenmuskeln.

Fixirung des Augapfels und Bildung einer zu durchschneidenden Conjunctivafalte.

Der Operateur häkelt nun hart am Augapfel, correspondirend dem inneren Augenwinkel, dort wo sich in der Tiefe

die Sehne des inneren graden Augenmuskels an die Sclerotica setzt, die Conjunctiva flach an.

Hierauf rollt er durch sanftes Anziehen des Hakens den Augapfel etwas weiter in die Mitte und übergiebt ihn der linken Hand des ersten Assistenten, welcher mit der rechten schon den Augenlidhalter führt.

Hält also der erste Assistent nun auch das Conjunctivahäkchen, so häkelt der Operateur die Bindehaut zum zweiten Male an, etwa eine Linie von dem äusseren Rande der Hornhaut, wo sie sich noch auf dem Bulbus aufheben lässt. Dieser zweite Anhäkelungspunkt liegt genau in horizontaler Richtung von dem ersteren, von welchem er ein bis anderthalb Linien entfernt sein muss, um Raum für die zu machende Incision zu haben.

Operateur und Assistent ziehen nun gleichzeitig die Häkchen etwas stärker an, wodurch sich eine scharfe kleine Conjunctivafalte bildet. Diese Falte wird nun durch die Spitzen der mit ihrer concaven Seite dem Auge zugewandten Scheere durchschnitten. In der sogleich breit auseinander klaffenden Spalte bemerkt man ein lockeres, klares, durchsichtiges Zellgewebe, welches, wenn der innere grade Augenmuskel weit nach vorn inserirte, oder wenn der Augapfel stark auf die entgegengesetzte Seite gerollt war, seine Sehne und ihn selbst durchscheinen lässt. Bisweilen wird durch eine etwas dreistere und tiefere Durchschneidung der Conjunctivafalte der ganze vordere Theil des Muskels entblösst. Bleibt er noch von Zellgewebe bedeckt, so trennt man dies mit kleinen, tiefer eindringenden Scheerenschnitten, während man mit dem Conjunktivahäkchen, welches die linke Hand hält, den Augapfel allmählig auf die entgegengesetzte Seite rollt, um das Zellgewebe anzuspannen und den Muskel weiter aus der Tiefe hervorzuziehen. Hierauf bahnt man sich mit einem kleinen Schnitt am vorderen unteren Rande des Muskels einen Weg zur hinteren Fläche desselben, so dass die Spitze der geschlossenen Scheere zwischen ihn und die Sclerotica vordringt.

Einführung des Muskelhakens.

Der stumpfe Muskelhaken wird an der Stelle, wo die Scheere zuvor einen Weg unter den Muskel gebahnt hat, unter diesen hindurch geführt, und in dem Augenblicke das Conjunctivahäkchen, durch welches man den Augapfel nach aussen zog, bei Seite gelegt. Durch den Muskelhaken hat man den Bulbus völlig in seiner Gewalt, wie den Fisch am Angelhaken. Man zieht nun den Haken an, dreht dadurch das Auge mehr nach aussen und zieht den Muskel mehr hervor. Der Gehülfe, welchem das erste Conjunctivahäkchen übergeben war, erhält den äusseren Rand der Bindehautwunde fortwährend angespannt, um den Einblick in die Tiefe zu erleichtern, und im Falle sich einige Tropfen Blut in der Wunde zeigen sollten, diese mit einem Stückchen Schwamm, welches von einer feinen Hakenpincette gehalten wird, aufsaugen zu können.

Die Durchführung des stumpfen Hakens unter dem Muskel ist einer der wichtigsten Theile bei der Operation und es können dabei verschiedene Fehlgriffe und Irrungen Statt finden. Zuerst kann wohl bei etwas stärkerer Blutung und Färbung des Zellgewebes durch das in dasselbe ergossene Blut, oder bei rigider Beschaffenheit desselben, bei tiefer Lage eines kleinen, stark nach innen schielenden Auges, ein Bündel Zellgewebe mit dem Haken aufgenommen und als vermeinter Muskel durchschnitten werden. Ein anderes Mal kann der stumpfe Haken, besonders bei dünner Beschaffenheit und ungewöhnlicher Breite des Muskels, zwar an der richtigen Stelle, am Rande des Muskels eindringen, und nur die Hälfte oder eine noch grössere Portion von ihm aufnehmen und mit der Spitze sich einen Weg zwischen den Muskelfasern hindurch bohren, den übrigen Theil aber auf dem Augapfel liegen lassen. Dies mag wohl nur dem Ungeübten begegnen; der Geübte kann aber darin fehlen, dass einzelne Fäserchen am Ausführungsrande des Hakens nicht von diesem mit aufgenommen werden. Möglich ist es sogar, dass der Haken schon bei der Einfüh-

rung den richtigen Weg verfehlt und sich mit Hinterlassung eines Theils des Muskels den Ausweg am rechten Orte sucht. Dass der kleinste Fehler dieser Art ein Verfehlen der Operation zur Folge hat, versteht sich von selbst.

Der Muskelhaken, welcher unter dem Muskelbauche drei bis vier Linien hinterwärts der Sehne, und zwar an der Stelle, wo die Scheere einen kleinen freien Raum im Zellgewebe gemacht hat, hindurch geführt worden, gleitet nun beim Anziehen des Hakens, um das Auge etwas mehr auf die entgegengesetzte Seite zu rollen, bis dicht hinter die Sehne, da das zwischen dem Muskel und dem Bulbus liegende laxe Zellgewebe dieses Vorgleiten leicht gestattet. Dicht hinter der Sehne den stumpfen Haken sogleich durchzuführen, ist schwieriger, weil dazu der Raum enger und das Zellgewebe fester ist, als weiter nach hinten.

Der nun unter dem Muskel hindurch geführte Haken erscheint am Ausgangspunkte, an dem entgegengesetzten Rande, als ein kleiner Kegel. Da er stumpf ist, so durchbohrt er das Zellgewebe nicht, sondern schiebt dasselbe vor sich her und schimmert mit seiner glänzenden Spitze durch das Zellgewebe hindurch. Ein gewaltsames Hindurchdrängen der Spitze würde schwierig und immer mit einiger Insultation des Bulbus begleitet sein. Es ist ziemlich gleichgültig, ob man der Spitze des Hakens durch ein Scheerenschnittchen einen Ausweg verschafft, oder ob man dies wenige Zellgewebe undurchschnitten lässt.

Lösung des Muskels von der Sclerotica.

Die Lösung des Muskels von der Sclerotica ist bei stark Schielenden nothwendig, wenn nicht Verwachsung an dem Trennungsorte wieder Statt finden soll. Dies geschieht auf folgende Weise: Während der Muskelhaken durch Anziehen den Muskel spannt, geht man mit der geschlossenen Scheere, deren feine Branchen an den Seitenflächen abgerundet sind, unter

den Muskel, und schiebt die Scheere zwischen ihm und die Sclerotica eine Strecke nach hinten. Selten findet sich hierbei einiger Widerstand; nur bei kleinen, tiefliegenden, stark nach innen schielenden Augen habe ich die unblutige Trennung des verbindenden Zellgewebes durch einige kleine Scheerenschnitte unterstützt.

Auf die Nothwendigkeit dieses Manövers, die hintere Fläche des Muskels von der Sclerotica durch Abschieben mit der Scheere zu trennen, kann ich nicht genug aufmerksam machen. Die meisten Recidive kamen bei denjenigen von mir oder von anderen Aerzten Operirten vor, wo dasselbe unterlassen worden war, und hier zeigte sich immer eine innige Verwachsung der durchschnittenen Theile mit einander.

Durchschneidung des Muskels oder seiner Sehne.

Während der Muskelhaken den aus der Tiefe hervorgezogenen Muskel gespannt erhält, wobei sein concaver Theil sich hinter der Sehne befindet, wird die Spitze des einen Scheerenblattes seitlich neben dem Rande der Sehne unter diese geschoben und dieselbe mit einigen kleinen Schnitten hart am Bulbus durchschnitten. Um der Spitze des Scheerenblattes das Vordringen zu erleichtern und ihr Platz neben dem Haken zu verschaffen, lässt man den Haken nicht allein an-, sondern auch abziehend wirken. Der Haken ist nun durch die Trennung der Sehne befreit; da aber Muskeln, oder Sehnen, oder straffe Zellgewebefasern ungetrennt geblieben sein könnten, so führt man den Haken, wenn man das Auge nicht sogleich eine bessere Stellung annehmen sieht, wieder in die Wunde, um die noch hindernden Fasern zu fangen und nachträglich zu durchschneiden. Die Durchschneidung des Muskelbauches geschieht, indem ein Scheerenblatt unter demselben durchgeführt wird, 3 bis 4 Linien von der Sehne entfernt.

Unmittelbare Folgen nach der Operation.

Mit der Durchschneidung der Sehne oder des Muskels hört aller Widerstand in den Theilen des inneren Augenwinkels auf. Der Muskelhaken wird nun bei Seite gelegt und die etwanige Blutung gestillt. Man sieht, wie durch die Contraction des Muskels sich die abgeschnittene Sehne weiter nach hinten zurückzieht von dem Orte ihrer Abtrennung, welcher sich als ein kleiner rauher Fleck auf der glatten Sclerotica markirt. Ausserdem wird aber jenes Entfernen des frei gewordenen sehnigen vorderen Muskelendes von seiner früheren Insertion besonders durch das Umgerolltwerden des Augapfels nach vorn bewirkt. Je weniger der Muskel an seiner hinteren Fläche getrennt wurde und je weniger der Augapfel nach der blossen einfachen Durchschneidung in seiner falschen Stellung verharrte, um so geringer ist die Entfernung des Muskelendes von seinem früheren Insertionspunkte. Wird der Muskel selbst durchschnitten, so entfernen sich beide Enden bald mehr, bald weniger von einander, je nach dem Grade der Contraction oder der veränderten Stellung des Bulbus.

Ueberblick der Operation eines gewöhnlichen Falles von Strabismus convergens, von den gewöhnlichen Folgen begleitet.

Die Operation ist auf die beschriebene Weise vollzogen worden; man hat beim Aufheben der Conjunctivafalte im inneren Augenwinkel sich recht nahe dem Bulbus gehalten und ihren durchsichtigen Theil elevirt, dabei blutführende Gefässchen möglichst vermieden. Man ist tiefer bis auf den Muskel eingedrungen; einzelne Bluttropfen oder ein etwas stärkerer Blutfluss sind mit Schwammstückchen, welche an einer Pincette durch die Hand eines geschickten Assistenten geführt worden, aufgesogen; der Muskel ist gelöst. So wie er durch-

schnitten wird, rollt das Auge sogleich in die normale Sehaxe; in einzelnen Fällen, besonders wenn der Muskel stark verkürzt und gespannt war, hüpft er mit einer zuckenden Bewegung in die Mitte. In einem anderen Falle verändert der Bulbus seine Stellung wenig.

Durchschneidung des Musculus rectus externus, des äusseren graden Augenmuskels.

Die Durchschneidung des Musculus rectus externus ist bei weitem schwieriger, als die des inneren graden Muskels; theils liegt dies in der Localität, theils in der Beschaffenheit des Muskels. Die erste Schwierigkeit macht nun die Construction des äusseren Augenwinkels, dessen Ecke sich nicht in dem Grade wie der laxe, weit geöffnete Angulus internus auseinander ziehen lässt, sondern selbst bei weit von einander entfernten Augenlidern als ein scharfer Einschnitt erscheint.

Der Musculus abducens ist der längste von den sechs Augenmuskeln; er ist dünner als der Musculus rectus internus, aber dicker als der obere und untere. Er entspringt von der gemeinschaftlichen Sehne und von der äusseren Wurzel des Processus clinoideus anterior mit zwei Zipfeln, welche einen Spalt zwischen sich lassen, geht an der äusseren Wand der Augenhöhle entlang, nähert sich allmählig dem Bulbus, und setzt sich genau in der Richtung des äusseren Augenwinkels an die Sclerotica, und zwar meistens $3\frac{1}{2}$ Linien vom Rande der Hornhaut entfernt. Es finden sich rücksichtlich der Insertionsstelle bedeutende Verschiedenheiten; bisweilen befindet sie sich noch weiter nach hinten, bisweilen, und zwar bei grossen Glotzaugen, weiter nach vorn, wo man den vorderen Theil desselben bei der Drehung des Auges nach innen deutlich durch die Conjunctiva kann durchscheinen sehen. Während der M. rectus internus sich mit einer kurzen, glatten, scharf geränderten Sehne an die Sclerotica ansetzt, bildet der vordere Theil des M. abducens eine breite, dünne Aponeurose, welche aus deutlichen stärkeren, sehnigen Längenfasern be-

steht, die durch ein zartes, nachgiebiges Zellgewebe aneinander gehalten werden. Wird der Augapfel nach aussen durch die Contraction des Muskels gedreht, so treten die Sehnenbündel zusammen und die Aponeurose wird durch Schmälerwerden verdichtet. Wird der Augapfel stark gegen die Nase gewendet, dann geht der Muskel, während er nachgiebig folgt, vorn breit auseinander, so dass die einzelnen Sehnenfasern von einander weichen und man durch die Zwischenräume hindurch bisweilen die Sclerotica sehen kann. Bei grossen, vorliegenden Augen lassen sich die Wirkungen des äusseren und inneren Muskels am Lebenden sehr schön beobachten.

Dreierlei ist bei der Operation zu berücksichtigen: 1) bedeutende Enge und Unnachgiebigkeit des Angulus externus im Vergleich zu dem internus; 2) weiter nach hinten gelegene Insertionsstelle; 3) membranartige Ausbreitung des Muskels.

Der zu Operirende sitzt wie bei der Durchschneidung des inneren graden Augenmuskels. Der hinter ihm stehende Gehülfe, gegen dessen Brust das Hinterhaupt gestützt wird, und der vor ihm knieende zweite Assistent ziehen zugleich die Augenlider vom Bulbus ab und führen nun in einem Tempo die Augenlidhalter ein. Diese Halter müssen aber bei dieser Operation recht weit nach aussen eingesetzt werden, damit der Winkel gehörig weit auseinander gezogen und der Muskel nach der Durchschneidung der Bindehaut ganz deutlich gesehen werden könne.

Hierauf wird ein Conjunctivahäkchen in dem Zwischenraum zwischen der Cornea und der Insertionsstelle des Muskels flach durch die Bindehaut hindurch geführt, nachdem der Kranke zuvor erinnert worden, nach innen zu sehen. Dann wird das Auge durch das Häkchen etwas stärker nach innen gerollt und das zweite Häkchen etwa zwei Linien weiter nach vorn ebenfalls flach durch die Conjunctiva geführt. Das erste Häkchen übernimmt die zweite Hand des Assistenten, welcher mit der ersten den Lidhalter des oberen Augenlides dirigirt; der Operateur aber behält in der Linken das Conjunctivahäkchen, durch welches das Auge in Adduction erhalten wird.

Die zwischen beiden Häkchen liegende Conjunctiva wird nun eben so wie bei der Operation von Strabismus convergens, als scharfe Falte in die Höhe gezogen und mit der Spitze der Scheere, deren Concavität dem Bulbus zugewendet ist, durchschnitten. Das Ligamentum palpebrae externum, welches bis dahin gespannt erscheint, tritt nach der Durchschneidung der Falte nicht mehr deutlich hervor. Während nun die Wundränder klaffend auseinander weichen, dilatirt man die Wunde mittelst der Scheere weiter nach oben und nach unten, vermeidet beim Durchschneiden des darunter liegenden Zellgewebes den blutreichen Theil desselben, und präparirt die Aponeurose des Muskels und einen Theil von ihm selbst bloss.

Die Durchführung des stumpfen Hakens unter dem Muskel hat hier nichts Besonderes; doch brauche man hier noch mehr als bei der Operation am M. rectus internus die Vorsicht, den Haken vor dem undeutlichen Rande ein- und auszuführen, seine Breite also über das Maass anzuschlagen, damit nicht Fasern von ihm zurückbleiben. Er ist nämlich bisweilen bei grosser Dünne so breit, dass man mit dem Haken aus seiner Mitte eine Portion herausgreifen, und in der Meinung, den ganzen Muskel gefasst zu haben, diese durchschneiden und den oberen und unteren Rand zurücklassen könnte. Die Operation wäre dann ganz vergebens.

Die Losschiebung des Muskels von der Sclerotica geschieht nun, während man mit dem Muskelhaken das Auge noch weiter nach innen rollt; dass das Conjunctivahäkchen, welches das Auge dirigirte, zuvor entfernt werden muss, versteht sich von selbst. Ein Scheerenschnitt durch das Zellgewebe am unteren Rande des Muskels bahnt ihren geschlossenen Branchen den Weg zwischen Muskel und Augapfel, welche man durch schiebende Bewegung von einander trennt. Ist dies geschehen, so schneidet man die membranöse Muskeladhäsion mittelst der Spitze der Scheere von der Sclerotica ab, oder durchschneidet den Muskel selbst 3 bis 4 Linien davon entfernt, worauf das Auge sich grade stellt. Ist dies noch nicht der Fall, so fischt

man mit dem Haken nach undurchschnittenen Sehnenfasern umher, und sind diese nicht mehr vorhanden, so spaltet man die Conjunctiva noch etwas mehr nach oben und unten, da sie den Augapfel noch festhalten könnte. Verändert sich dann noch nicht die Stellung des Augapfels und findet man nirgends ein Hinderniss, so schneidet man mittelst der Scheere ein Stück der Bindehaut am inneren Augenwinkel aus.

Durch die Excision eines Stückes der Bindehaut aus dem inneren Augenwinkel, wird eine Verkürzung dieser Membran zur Unterstützung des geschwächten M. rectus internus beabsichtigt. Die Durchschneidung des M. rectus externus allein ohne dieses Manöver führt selten zum Ziel. Das Anlegen eines Fadens um die Sehne des durchschnittenen M. rectus externus, vermittelst dessen das Auge nach innen gerollt und dessen anderes Ende auf der Nase befestigt wird, sichern den Erfolg noch mehr.

Die Blutung ist bei der Durchschneidung des M. abducens in der Regel noch unbedeutender, als bei der des adducens; oftmals habe ich diese Operation gemacht, ohne ein Tröpfchen Blut gesehen zu haben; in einigen Fällen war die Blutung indessen so bedeutend, dass die Operation dadurch etwas aufgehalten wurde.

Durchschneidung des Musculus obliquus superior s. trochlearis, des oberen schiefen Augen- oder Rollmuskels.

Der M. trochlearis ist von den sechs Augenmuskeln der dritte in Hinsicht auf seine nothwendige Durchschneidung. Gewöhnlich wird er nach der vorangegangenen Trennung des M. adducens beim starken Schielen nach innen durchschnitten, wenn die Section des rectus internus die falsche Stellung des Auges nicht gehoben hat. Für sich allein habe ich den Rollmuskel besonders beim Nystagmus bulbi mit dem abducens durchschnitten. Es scheint mir nothwendig, sich die Lage

der schrägen Augenmuskeln zu vergegenwärtigen. Sie sind schwächer als die graden, liegen ober- und unterhalb des Augapfels und inseriren sich, eine tendinöse Structur annehmend, an den hinteren Theil der Sclerotica, 8 bis $8\frac{1}{2}$ Linien vom Rande der Hornhaut entfernt. Der M. obliquus superior ist unter allen Augenmuskeln der längste und dünnste. Er entspringt sehnig vom inneren Rande des Foramen opticum und der Scheide des Sehnerven; sein runder, schnurartiger Bauch läuft längs des oberen Randes der inneren Wand der Augenhöhle zwischen dem M. rectus superior und M. rectus internus nach vorn und oben. Nach vorn verwandelt er sich in eine Sehnenschnur, welche durch einen $1\frac{1}{2}$ Linien breiten, knorpeligen Halbring (trochlea) geht. Diese Rolle ist an der Fovea trochlearis oder Spina trochlearis des Stirnbeins befestigt. Die Sehne wird von einer mit der Fascia bulbi oculi zusammenhängenden Synovialscheide umgeben. Hierauf wendet sich die Sehne unter einem spitzen Winkel nach hinten und aussen, läuft oberhalb des Augapfels schräg nach hinten in die Tiefe der Orbita zurück und senkt sich hier unter den M. rectus superior. Endlich sich ihrem Ende nahend, vertauscht sie ihre runde Gestalt mit einer platten und setzt sich in der Gestalt einer breitgedrückten Schnur am hinteren Theile des Bulbus an die Sclerotica. Dieser Punkt befindet sich nicht ganz in der Mitte der Augenhöhle, sondern liegt etwas mehr nach aussen, nach der Schläfe zu, als nach innen.

Soll der M. patheticus unmittelbar nach vorangegangener Trennung des M. rectus internus, welche auf die oben beschriebene Weise vorgenommen ist, durchschnitten werden, so häkelt man die Conjunctiva bulbi wieder fest, rollt den Augapfel, mit Unterstützung des Willens des Kranken, stark nach unten und aussen, und dilatirt die frühere, zur Durchschneidung des M. adducens gemachte Conjunctivawunde noch um einige Linien nach oben. Durch den oberen Augenlidhalter zieht der Assistent das Augenlid während dessen sehr stark in die Höhe. Zeigt sich die Sehne des Muskels beim starken Herabziehen und Auswärtswenden des Auges, so wird er mit

dem Muskelhaken hervorgezogen und die Sehne dicht an der Sclerotica mit der Scheere abgeschnitten. Bei mehreren Subjekten hörte unmittelbar nach der Durchschneidung des trochlearis das Schielen auf, wenn es auch nach der des internus noch fortdauerte; bei anderen erfolgte dies erst später.

Soll der M. trochlearis allein, ohne vorangegangene Trennung des adducens, durchschnitten werden, welches ich nicht wegen Schielens nach innen vorgenommen habe, da dieser Muskel zu schwach ist, um es allein hervorzubringen, sondern nur beim Nystagmus bulbi, so sind alle Vorbereitungen zur Operation wie bei der Durchschneidung des M. rectus internus. Die Conjunctivafalte wird nur etwas höher in dem inneren Augenwinkel gebildet, der Augapfel stark nach unten und aussen mittelst des einen Conjunctivahäkchens gerollt, der Schnitt durch die Conjunctiva $\frac{1}{4}$ Zoll gross gemacht und die mit dem Muskelhaken hervorgezogene Sehne dicht an der Sclerotica getrennt. Ein Losschieben und Ablösen dieses Muskels ist wegen der Laxität des verbindenden Zellgewebes unnöthig. Die Operation kann sehr leicht, aber auch sehr schwer sein, und letzteres besonders durch einige Blutstropfen werden, da die Sehne dünn und leicht zu verkennen ist. Unmittelbar nach der Durchschneidung zieht sie sich in das Zellgewebe etwas zurück.

Durchschneidung des Musculus rectus superior s. attollens oculi, des oberen graden Augenmuskels.

Dieser Muskel ist der dünnste und entspringt am oberen und äusseren Rande des Foramen opticum, von der äusseren Wurzel des Processus clinoideus anterior und von der Scheide des Sehnerven. Er läuft unter dem M. levator palpebrae superioris über den Augapfel hin und setzt sich, $3\frac{2}{5}$ Linien vom oberen Rande der Hornhaut entfernt, an die Sclerotica.

Die Durchschneidung dieses Muskels erfordert grosse Behutsamkeit, theils wegen seines weit nach hinten befindlichen

Ansatzpunktes, theils wegen der möglichen Verletzung des M. levator palpebrae superioris und des obliquus superior.

Nachdem die Augenlider, besonders das obere, durch Haken weit zurückgezogen sind, setzt man das Conjunctivahäkchen recht weit nach vorn ein, um nicht etwa blutreiches Zellgewebe mitzufassen. Das zweite Conjunctivahäkchen muss höher hinauf flach angesetzt und nur die transparente Bindehaut gefasst werden. Die durch das Anziehen beider Häkchen, von denen das obere der Assistent, das untere der Operateur hält, gebildete Falte wird dicht am Bulbus durchschnitten und dann die Wunde nach beiden Seiten hin noch vergrössert. Je grösser die Wunde ist, um so weniger ist Gefahr einer Verletzung des trochlearis vorhanden. Jetzt zieht der Operateur den Augapfel immer weiter abwärts und durchschneidet die sehnige Augapfelhülle, wobei er immer hart am Bulbus mit der Scheerenspitze bleibt, um keine Blutung zu veranlassen, welche hier sehr störend ist. Jetzt wird man die sehnige Ausbreitung des Muskels sehen. Liegt diese klar vor Augen, so schiebt man die Spitze der geschlossenen Scheere unter den Muskel, um ihn von der Sclerotica etwas zu lösen und die Einführung des stumpfen Hakens zu erleichtern. Ist dies geschehen, so wird der Muskelhaken beim linken Auge von aussen, beim rechten Auge von innen unter den Muskel durchgeführt, dieser stärker angezogen und mit der Scheere durchschnitten. War das Schielen nach oben sehr stark und zeigte der Muskel einen grossen Widerstand, so ist es um so nöthiger, dass er gehörig gelöst und sämmtliche sehnige Fibern durchschnitten werden, weil sonst leicht ein Recidiv des Schielens entsteht. Nachdem die Blutung gehörig gestillt worden, schlägt man nach Entfernung der Conjunctivahäkchen die grosse gelöste Fläche der Bindehaut wieder über den Bulbus.

Durchschneidung des Musculus rectus inferior s. deprimens, des unteren graden Augenmuskels.

Die Durchschneidung des unteren graden Augenmuskels wegen Schielens allein habe ich nur einmal vorgenommen, da mir nur ein Fall von Schielen nach unten in Folge einer widernatürlichen Verkürzung des unteren graden Augenmuskels, und zwar in neuester Zeit, vorgekommen ist; bei Nystagmus bulbi habe ich dieselbe mehrmals ausgeführt.

Der M. rectus inferior ist etwas dicker als sein Opponent, der obere grade Muskel; er entspringt gemeinschaftlich mit dem äusseren und inneren graden Augenmuskel von einem platten, sehnigen Streifen an der Seitenfläche des Körpers des Keilbeins, welcher durch die Fissura orbitalis superior in die Augenhöhle hineinragt und in drei Zipfel sich spaltet. Er geht auf dem Boden der Augenhöhle von hinten nach vorn und setzt sich an den unteren und vorderen Theil des Bulbus an die Sclerotica. Dieser Punkt ist drei Linien vom Rande der Hornhaut entfernt.

Die Vorbereitungen zur Operation sind dieselben, wie bei der Durchschneidung anderer Muskeln. Nachdem die Augenlider durch die Augenlidhalter auseinander gezogen worden, lehnt der Kranke den stark hintenüber gebogenen Kopf gegen die Brust des Assistenten. Die Conjunctivafalte wird dann in der Mitte zwischen dem unteren Rande der Hornhaut und der Furche, wo sie sich an das untere Augenlid hinüberschlägt, gebildet, und mit dem oberen Conjunctivahäkchen der Bulbus zugleich stark nach oben gerollt. Die dann mittelst der Scheere durchschnittene Conjunctiva muss eine $\frac{1}{3}$ Zoll lange Wunde zeigen. Beim tieferen Eindringen mit der Scheere stösst man auf den M. obliquus inferior. Ist auch dieser der Sitz eines pathischen Zustandes, welcher die Durchschneidung indicirt, so wird er mit dem Muskelhaken fixirt und durchschnitten; wo nicht, so wird er bei Seite gezogen, mit der Spitze der geschlossenen Scheere gelöst, der Augapfel noch

stärker nach oben rotirt, der rectus inferior mit einem zweiten stumpfen Häkchen hervorgezogen und mit der Scheere getrennt.

Durchschneidung des Musculus obliquus inferior, des unteren schiefen Augenmuskels.

Die Durchschneidung dieses Augenmuskels möchte wohl nicht für sich allein wegen Strabismus vorkommen; nur gleichzeitig mit der des M. obliquus superior wegen Nystagmus habe ich sie vorgenommen. Der M. obliquus inferior ist von den Augenmuskeln der kürzeste; er entspringt vom Unteraugenhöhlenrande zwischen dem unteren Ende der Fossa lacrymalis und dem Canalis infraorbitalis, geht dann auf dem Boden der Augenhöhle entlang und liegt unter dem M. rectus inferior nach hinten und aussen; darauf wendet er sich zwischen dem Bulbus und dem M. rectus externus nach oben und setzt sich an die äussere Seite hinterwärts an den Bulbus an, indem seine hinteren Fasern horizontal über denselben emporsteigen. Die Insertionsstelle an den Bulbus ist 8 bis $8\frac{1}{2}$ Linien vom Rande der Hornhaut entfernt.

Die Durchschneidung dieses Muskels geschieht auf folgende Weise: Die Stellung des Kranken, die Vorbereitung zur Operation, das Auseinanderziehen der Augenlider u. s. w., haben nichts Besonderes. Man lässt nun den Kranken in die Höhe sehen, führt ein Conjunctivahäkchen flach durch die Conjunctiva bulbi, behält den Stiel des Häkchens in der Hand, rollt den Augapfel dadurch noch stärker in die Höhe, setzt ein zweites Conjunctivahäkchen ein, und durchschneidet mit der Scheere die Bindehautfalte so, dass eine Wunde von $\frac{1}{3}$ Zoll Länge entsteht. Entfernt man sich beim tieferen Eindringen mit der Scheere nicht zu weit vom Bulbus, so bleibt die Wunde klar, und man findet auch diesen Muskel bald, welchen man dann mit dem stumpfen Haken hervorzieht und an der Sclerotica oder weiter hinterwärts durchschneidet. Nur bei ab-

weichender Richtung vom Bulbus gelangt man in sehr blutreiches Zellgewebe, dessen Einschneiden die Operation durch Blutung verzögern kann.

Ueber subcutane Durchschneidung des verkürzten Augenmuskels beim Schielen.

Der grosse Vorzug der subcutanen Durchschneidung verkürzter Sehnen und Muskeln beim schiefen Halse, bei Contracturen an Armen und Beinen und vielen anderen Difformitäten vor der älteren Operationsmethode, die Haut vorher zu spalten und dann den Sehnen- oder Muskelschnitt vorzunehmen, musste in mir, der ich einige tausend Mal die subcutane Durchschneidung von Sehnen und Muskeln gemacht habe, frühzeitig den Gedanken erwecken, ob es nicht möglich sei, diese Operationsmethode auch auf das Auge zu übertragen, und beim Schielen den verkürzten Augenmuskel, von einem kleinen Einstichpunkte aus, unter der Conjunctiva zu durchschneiden, wie Guerin und Wolf empfohlen haben. Diese Operationsmethode ist aber aus wichtigen Gründen nicht empfehlenswerth.

Wenn wir beim Klumpfuss die Achillessehne nach vorangegangener Spaltung der Haut trennen, so entsteht profuse Eiterung, und die Heilung erfolgt erst nach geraumer Zeit mit Narbenbildung und Verschmelzung der Haut- und Sehnennarbe, daher behinderter Beweglichkeit des Theils. Wird die Sehne subcutan durchschnitten, so entsteht keine Eiterung und die Wunde ist binnen einigen Tagen geheilt. Aus diesem Grunde ist die letzte Methode jetzt allein üblich.

Verhält sich dies auch so am Auge? Entsteht nach Spaltung der Conjunctiva und dann vorgenommener Durchschneidung des Augenmuskels eine profuse Eiterung, welche Monate lang dauert und sich Gänge in das Zellgewebe der Orbita bahnt?

Niemals. Bei keinem von 1200 von mir nach meiner Methode operirten schielenden Auge, wobei niemals der Subconjunctivalschnitt angewendet war, entstand je Eiterung und lang-

same Heilung mit dichter verkürzender Narbe. Die Entstehung von profuser Eiterung kann also kein Einwurf gegen den Conjunctivaschnitt sein.

Wie heilt denn der Conjunctivaschnitt?

Immer durch schnelles Verkleben der Wundränder ohne Eiterung, wie ich vorhin bemerkt habe, also mit derselben Leichtigkeit, wie bei der äusseren Haut der Subcutanschnitt.

Ist denn ein kleiner Einstich in die Bindehaut und die subcutane Durchschneidung des Muskels nicht schneller, leichter und sicherer auszuführen und der Erfolg der Operation nicht günstiger und gefahrloser?

Was die Schnelligkeit und Leichtigkeit dieser Operationsmethode betrifft, so wird der Geübte die eine wie die andere Methode mit gleicher Geschicklichkeit und Schnelligkeit ausführen; denn die Zeit, welche der Conjunctivaschnitt sonst fortnimmt, geht wieder beim tiefen Einsenken des schneidenden Instruments und bei der bedachtsamen, nur durch das Gefühl geleiteten Unterführung desselben unter den Muskel und dessen Durchschneidung darauf.

Ist diese Methode der unterhäutigen Muskeldurchschneidung beim Auge sicherer, als die nach vorangegangener Durchschneidung der Conjunctiva?

Dies bezweifle ich. Die Achillessehne und die Sehne des Sternocleidomastoideus sieht und fühlt man durch die Haut; man würde sie nach dem Gefühl mit verbundenen Augen eben so leicht durchschneiden; aber die Augenmuskeln sind klein, zart und oft von membranartiger Dünne, variiren mehr als andere Muskeln hinsichtlich ihrer Grösse, Dicke, Breite und Anheftung, sind nicht sichtbar und höchstens nur bei grossen Glotzaugen etwas durch die klare Bindehaut durchscheinend. Wie leicht ist nicht hier Täuschung möglich! Man muss glauben, den Muskel durchschnitten zu haben, ohne dass er durchschnitten ist; man wird ihn oft anschneiden oder fast durchschneiden, und ein Fäserchen, welches nicht getrennt worden, wird wieder Veranlassung zur unmittelbaren Verwachsung. Die oft nothwendige Lostrennung der hinteren Fläche des Muskels vom

Augapfel wird sich gewiss nur unvollkommen bewirken lassen. Ein mächtiger Einwurf gegen diese Methode möchte wohl die oft ganz abweichende Lage des verkürzten Augenmuskels sein. Beim Schielen nach innen habe ich den M. rectus internus häufig vergebens an der gewöhnlichen Stelle gesucht; er lag weit davon entfernt nach oben, dort wo sonst der M. obliquus superior sich ansetzt, und sein Bauch war ebenfalls nach oben um die Rundung des Augapfels herumgeschlagen. Durchläuft nun also das schneidende Instrument unter der Haut die ganze Bahn, wo der Muskel liegt oder liegen kann, so muss die unterhäutige Verwundung sehr gross werden, während man dagegen bei der gewöhnlichen Methode den Augapfel mittelst des Häkchens rotirend bewegt und so den versteckten Muskel zu Gesicht bringt, oder ihn mittelst eines stumpfen Häkchens hervorzieht. Das einzige und doch oft trügerische Zeichen, ob die Durchschneidung des Muskels nach dem Gefühl vollendet worden, wäre unter der Operation der aufgehobene Widerstand, wenn das Auge mit einem Häkchen auf die andere Seite gezogen würde, nach der Operation das Aufhören des Schielens.

Gegen diese beiden Sätze liesse sich aber Folgendes entgegnen: Nicht bei allen schielenden Augen leistet der zu durchschneidende Muskel Widerstand und ist starr und unnachgiebig; er ist oft sehr leicht dehnbar und dem Muskelhaken leicht folgend. Aufhören des Schielens unmittelbar nach der Operation ist durchaus kein Beweis, dass der Muskel wirklich durchschnitten sei. Manche Personen, welche ihr ganzes Leben lang schielten, hören in Folge psychischer Einwirkung schon auf zu schielen, ehe sie noch operirt sind, oder wenn ein Ungeübter nur einen Conjunctivaschnitt gemacht und den Muskel nicht durchschnitten hatte. Auf der anderen Seite sehen wir bei der gewöhnlichen Operationsmethode, wo wir den Muskel vor unseren Augen durchschnitten hatten, das Schielen noch fortbestehen; wir wissen aber, dass der Antagonist später das Auge auf die entgegengesetzte Seite hinüber rollt. Wo hat man bei der subcutanen Operationsmethode, wenn das Schielen fort-

dauert, die Gewissheit, dass der Muskel wirklich durchschnitten worden? und wird man nicht eine sehr grosse subcutane Verwundung machen müssen, um sich die Gewissheit zu verschaffen, dass der Muskel wirklich getrennt worden sei?

Ich habe hier nur noch die Frage speciell zu beantworten: Ist eine neben den Augapfel eindringende Schnittwunde oder eine Stichwunde von grösserem Belang? Dass erstere Art von Wunden leicht und ohne Eiterung heilen, kann ich aus hunderten von operirten schielenden Augen beantworten; letzteres aber nur aus einigen mir vorgekommenen Stichwunden im inneren Augenwinkel. Ein Mal war es die Spitze eines Nagels, ein anderes Mal die eines Federmessers oder eines Pfriems, welche zufällig oder beim Spiel der Kinder meistens in den inneren Augenwinkel neben dem Augapfel, ohne diesen zu verletzen, eingedrungen waren. In allen diesen Fällen, wobei kaum die Stichwunde der Conjunctiva zu erkennen war, entstand eine heftige Entzündung des den Augapfel umgebenden Zellgewebes; in der Beobachtung, wo ein Knabe den anderen mit einem schmalen Federmesser in den inneren Augenwinkel gestochen hatte, starke Blutergiessung ins Zellgewebe, Hervorgedrängtwerden des Bulbus und heftige Entzündung. Ging auch in keinem dieser Fälle bei einer streng antiphlogistischen Behandlung ein Auge verloren, so waren die Erscheinungen doch immer von heftiger Art, wenigstens viel heftiger, als wenn ich grosse Operationen in der Nähe des Augapfels mit Entblössung desselben gemacht, grosse Theile der Orbita resecirt, oder fibröse oder Balg-Geschwülste neben oder hinter dem Augapfel aus der Augenhöhle exstirpirt hatte.

Guerin rühmt endlich noch von seiner subcutanen Methode besonders, dass bei ihr niemals Wucherungen an der Operationsstelle während der Heilung entständen, deren Entfernung eine neue Operation begehrte. Dieser Uebelstand ist indessen unbedeutend, nur bisweilen vorkommend und leicht zu vermeiden, wenn der Conjunctivaschnitt nur mässig gross gemacht und die Ränder der Bindehaut gehörig wieder aneinander gelegt werden.

Wichtiger dagegen ist der Einwurf gegen die gewöhnliche

Methode, dass bei ihr bisweilen nach der Operation des Strabismus internus eine Furche neben dem Bulbus entstehe und derselbe stärker prominire. Was zuvörderst die Furche betrifft, so ist diese nur bisweilen deutlich und ihr späteres Verschwinden von mir in vielen Fällen beobachtet worden. Jene widernatürliche Prominenz des Augapfels aber ist häufig nur die Folge einer fehlerhaften Operation, indem der Operateur dem stark abgewichenen Auge sogleich eine völlig normale Stellung dadurch geben zu müssen glaubt, dass er die Bindehaut, das Zellgewebe und die Fascia des Augapfels bei Ausführung des Muskelschnitts in einem sehr grossen Umfange trennt. Ein solcher Fehler kann aber einer Operationsmethode, welche sich mehr bewährt hat als der subcutane Muskelschnitt, nicht zum Vorwurf gemacht werden.

Wenn die subcutane Durchschneidung der Augenmuskeln nach Guerin's Angabe Vortheile vor der gewöhnlichen gewährte, so würden gewiss von den Tausenden von Chirurgen, welche gegenwärtig in allen Ländern der Welt die letztere ausüben, einige Hunderte sich zu seiner subcutanen Methode bekennen; aber kein Einziger. Allen leuchten zu sehr die Vortheile ein, welche aus der vorangegangenen Trennung der Bindehaut entstehen; selbst bei Pariser Chirurgen hat jene Methode keinen Anklang gefunden. An den Gliedmassen durchschneidet man die Sehnen unter der Haut, weil es Vortheile gewährt, und beim Schielen trennt man erst die Bindehaut, weil dies das Vortheilhafteste ist. So ungern ich widerlege, so halte ich es hier für meine Pflicht, weil es im Interesse der Wahrheit ist, und es können Hrn. Guerin's grosse Verdienste um die Wissenschaft durch diese Erörterungen nicht geschmälert werden. Der subcutanen Schieloperation bin ich eben so wenig zugethan, wie der von Guerin neuerdings dringend empfohlenen subcutanen Operation eingeklemmter Brüche. Warum will man sich hier blindlings in grosse neue Gefahren begeben, da man mit sehenden Augen bei der Operation eines eingeklemmten Bruches schon genug zu bestehen hat. Wie kann es jemals ein Vortheil sein, das Messer unter der Haut dem eingeklemmten Darme nahe zu

bringen, um damit die Bruchpforte zu erweitern? Wie kann es jemals nützlich sein, den ganzen, vielleicht zusammengeklebten Darmklumpen, wenn die Oeffnung glücklich dilatirt worden, in die Bauchhöhle zurück zu drängen, da sich hiernach leicht eine innere Einklemmung einstellt? Nach dem letzten von Guerin (Gaz. d. Hôpitaux, 2. Oct. 1841.) mitgetheilten Falle von Einklemmung eines Inguinalbruches bei einem Manne zu urtheilen, hat diese Operation auch eher etwas Abschreckendes als Einladendes, denn sie dauerte 10 Minuten und der Kranke verlor dabei zwei Aderlassbecken voll Blut. Eine auf gewöhnliche Weise gemachte Bruchoperation pflegt bei weitem nicht so lange zu dauern und die Kranken meistens nur einige Tropfen Blut dabei zu verlieren. Man verzeihe mir diese Episode; nur wegen der Aehnlichkeit dieser subcutanen Bruchoperation mit der Schieloperation habe ich dieselbe hier als nicht nachahmungswerth angeführt. Ein einziges unter der Haut durchschnittenes Auge oder Darmstück würde selbst viele glückliche Fälle in den Hintergrund drängen.

Wenn ich also nach dem hier Angegebenen die subcutane Muskeldurchschneidung beim Schielen der Methode, wo der Muskel durch einen grösseren Schnitt blossgelegt wird, nachsetzen muss, so giebt es doch eine Ausnahme von dieser Regel, wo ich eine der subcutanen Trennung sich nähernde Methode als nützlich erkenne. Dies ist nämlich dort der Fall, wo ein nur sehr geringer Grad von Schielen nach innen Statt findet, und wo die oben angegebenen Methoden, das Schielen ohne Muskeldurchschneidung zu heben, nicht ausreichen. Wollte man bei einem sehr geringen Grade des Schielens nach innen, wobei der äussere Muskel seine volle Kräftigkeit hat, die Operation in ihrem ganzen Umfange machen, durch eine grosse Incisionswunde in der Conjunctiva den inneren Muskel blosslegen, ihn dann von der Sclerotica trennen und hierauf durchschneiden, so würde man unfehlbar entweder unmittelbar nach beendigter Operation, oder gewiss später den Augapfel völlig in den äusseren Augenwinkel treten sehen.

Diese von der gewöhnlichen Operationsmethode nur durch

Kleinheit des Conjunctivaschnitts verschiedene, kann bisweilen nützlich sein. Die auseinander gezogenen Augenlider gestatten die Anlegung der Conjunctivahäkchen im inneren Augenwinkel. Man hebt sie zeltförmig in die Höhe, schneidet dazwischen ein, und vergrössert die Wunde bis auf 3, höchstens 4 Linien. Schon das blosse Aufheben dieser Conjunctivafalte bringt bisweilen eine Lösung derselben vom Augapfel hervor, so dass man in eine kleine, zeltförmige, trockene, von einzelnen haarfeinen, durchsichtigen Zellgewebsfädchen, dem gesponnenen Glase ähnlich sehende, durchwebte Cavität hineinblickt, an deren seitlichem Grunde die Sehne des M. rectus internus sich ansetzt. Man führt dann einen sehr kleinen stumpfen Muskelhaken unter den Muskel hindurch und durchschneidet die Sehne oder den Muskel mit der Spitze der Scheere. Die Heilung erfolgt gewöhnlich sehr schnell. Nach diesem kleinen Maasstabe operirte ich mit günstigem Erfolge mehrere Personen, von denen ich hier einige Beispiele anführen will. Eine Gräfin aus der Fremde, eine schöne, zwanzigjährige Dame, schielte seit frühester Kindheit mit dem linken Auge stark nach innen, auch das rechte hatte ein wenig die nämliche Richtung; nur letzteres wurde zum Sehen benutzt, das andere war schwach. Da der äussere Muskel des stärker schielenden Auges dasselbe wie im gesunden Zustande in den äusseren Augenwinkel rollen konnte, so musste ich nach einer grösseren Operation ein Schielen nach aussen fürchten. Die in kleinerem Maasstabe hier vollzogene Operation hatte den erwünschtesten Erfolg; die Entzündung war unbedeutend und das Auge trat vollkommen in die Mitte der Sehaxe. — Denselben Erfolg hatte die nämliche Operation bei dem schönen, siebzehnjährigen Fräulein v. H., mit blondem Haar und blauen Augen. Das rechte Auge schielte sehr unbedeutend nach innen. Da es der sehnlichste Wunsch des jungen Mädchens war, von dem Uebel befreit zu werden, so liess ich mich zur Operation bewegen und durchschnitt die Sehne des Muskels von einer kleinen Conjunctivawunde aus. Das Auge stellte sich sogleich etwas grader, und nach der in wenigen Tagen erfolgten Heilung war jede Spur des Schielens

verschwunden. Kürzlich, es sind jetzt neun Monate seit der Operation verflossen, schrieb mir die Mutter des jungen Mädchens, dass die Stellung des Auges vortrefflich sei und dass sich die frühere Gesichtsschwäche ganz verloren habe.

Bei einem anderen schönen, siebzehnjährigen Fräulein, mit braunem Haar und dunkelbraunen Augen, welches mit dem rechten Auge zu ihrem grossen Kummer höchst unbedeutend nach innen schielte, hatte die von einer kleinen Conjunctivawunde aus unternommene Durchschneidung des inneren Augenmuskels ebenfalls den besten Erfolg. Das Schielen war so gering, dass ich mich anfangs nicht zur Operation entschliessen konnte, doch liess ich mich endlich durch vieles Bitten dazu bewegen. Nach länger als einem halben Jahre hatte das Auge eine ganz normale Stellung. Die Dame war aus Dessau.

Bei einer Anzahl von zehn grösseren und kleineren Kindern habe ich seit der Zeit den Muskel von einer kleinen Conjunctivawunde aus durchschnitten; bei allen war das Schielen äusserst gering und aus diesem Grunde machte ich die Operation nach einem kleinen Maasstabe. Vier von ihnen bekamen Recidive, doch wiederholte ich die Durchschneidung nicht, und hatte die Befriedigung, dass bei sorgfältiger Uebung die Stellung der Augen sich allmählig verbesserte.

Unmittelbarer Einfluss der Muskeldurchschneidung auf die Stellung des Auges.

In der Mehrzahl der Fälle nimmt der Augapfel nach der Durchschneidung des Muskels eine bessere oder ganz normale Stellung an; entweder geschieht dies im Augenblick der Durchschneidung plötzlich, oder während man noch mit dem Kranken beschäftigt ist. In einigen Fällen tritt er, durch einen plötzlich in dem Opponenten des getrennten Muskels eintretenden Krampf angezogen, sogar auf die entgegengesetzte Seite, doch kehrt er gewöhnlich binnen Kurzem von dort wieder zurück. Bleibt das Auge ganz in der primären schielenden Richtung,

so untersucht man genau, ob nicht ein undurchschnittenes Muskelfäserchen, oder die derbere Sehnenscheide des Bulbus, oder verdichtetes Zellgewebe, oder auch die verkürzte und verdichtete Conjunctiva dies veranlassen, und hebt diesen Uebelstand durch sorgfältiges Durchschneiden der unnachgiebigen Theile. Diese Nachhülfe lässt sich durchaus nicht anders vornehmen, als wenn man die Augenlidhalter und Conjunctivahäkchen von Neuem ansetzt, die Wunde sorgfältig reinigt und mit dem Muskelhaken in die Tiefe der Wunde eingeht. Erkannte man sogleich die Conjunctiva oder die Sehnenscheide als hemmend, so ist dies nicht nöthig.

Fehlt es aber dem Opponenten an Kraft, das Auge in eine bessere Stellung zu bringen, so wartet man ruhig die Heilung ab, da derselbe, wenn er nicht mehr angespannt wird, oft an Stärke gewinnt, während der Heilung das Auge grade zu stellen. Ist dies aber nicht der Fall, so wendet man das früher näher beschriebene Verfahren, der Ausschneidung einer Bindehautfalte an der anderen Seite des Augapfels an, durch welche eine verkürzende Narbe entsteht.

Gewöhnlich kann der Operirte den Augapfel nach allen Richtungen hin bewegen, als wenn kein Muskel durchschnitten wäre. Beim starken Schielen nach innen mit Starrheit des Muskels begleitet, erhebt er sich gewöhnlich etwas mehr aus der Orbita; eine Erscheinung, welche wir aber viel öfter erst in einer späteren Zeit beobachten. Ausführlicher wird über die veränderte Stellung des Auges nach der Operation, von dem Nichterfolge der Operation, von Recidiv des Schielens auf die nämliche oder die entgegengesetzte Seite, weiter unten gehandelt werden.

Unmittelbare Einwirkung der Operation auf die Iris.

Im Augenblick der Durchschneidung des verkürzten Augenmuskels bemerkte ich in der Pupille eine wechselnde Erweiterung und Verengerung, aber bei weitem nicht bei allen Pa-

tienten. Häufiger contrahirte sie sich im Moment des Schnitts, worauf sie sich dilatirte, als umgekehrt. Nach wenigen Secunden wurde die Iris ruhig und die Pupille veränderte sich nicht schnell. Sie zeigte volle Empfindlichkeit gegen das Licht, und ihre Contraction war in den Fällen, wo die Cornea tief im inneren Augenwinkel versteckt gewesen war, also wenig Lichtstrahlen percipirt hatte, nach der Gradstellung des Bulbus stärker, als in dem gesunden Auge; auch wurde das Licht als höchst unangenehm empfunden.

Unmittelbarer Einfluss der Operation auf das Sehvermögen.

Häufig gerathen die Operirten unmittelbar nach der Operation in Angst, dass sie gar nicht sehen. Einige über die Cornea ergossene Tropfen Blut, ein dünnes, kaum bemerkbares Fibrin-Cruor-Gerinnsel sind die Ursachen dieser Gesichtsstörung; das Auswaschen des Auges hebt sogleich die Sorge. Fast constant habe ich die Erscheinung beobachtet, dass die Operirten sogleich klarer sahen und mit dem operirten Auge lesen konnten, wenn sie früher nicht im Stande waren, damit Buchstaben zu erkennen. Mehrere, welche mit dem Auge gar nicht unterschieden hatten, vermochten dies nach der Operation, und selbst noch stärkere amaurotische Erscheinungen wurden dadurch plötzlich gehoben. Bei zwei schielenden Augen war es immer nur eins, welches einen so hohen Grad von Gesichtsstörung erlitten hatte.

In manchen Fällen sehen die Kranken aber noch geraume Zeit nach der Operation viel schlechter als vorher, oder sie sehen doppelt u. s. w. Dies beruht jedoch auf Täuschung, da das vorher nicht gebrauchte Auge gar nicht sah und erst durch die veränderte Stellung zum Sehen genöthigt wird.

Ueber Grösse, Ferne und Nähe der Gegenstände wurde unmittelbar nach der Operation richtig geurtheilt. In einigen Fällen erschienen die Gegenstände wie in einen leichten Ne-

bei eingehüllt; in anderen war ihre Contour nicht ganz scharf und klar. Einige Mal hatten die Buchstaben blaue und einige Mal rothe Ränder; bei den letzteren Patienten war grosse Lichtscheu vorhanden.

Ueber den Thränenfluss während der Operation des Schielens.

Das gleichzeitige Auseinanderziehen des oberen und unteren Augenlides zur Anlegung der Augenlidhalter erregt den M. orbicularis palpebrarum zu einer rebellischen Widerspenstigkeit. Es entsteht in demselben Augenblick ein höchst lästiges Gefühl von Kälte und Trockenheit im Augapfel von der Berührung der Luft, wenn die Augenlider abgezogen werden. Das Einführen der Haken vermehrt diese unangenehme Empfindung noch bedeutend, und augenblicklich sieht man theils in Folge des Luftreizes, theils in Folge dieser mechanischen Insultation, die ganze Conjunctiva feucht und bisweilen an der Gränze zwischen Bulbus und Lidern leicht injicirt werden. Die meisten Menschen beklagen sich mehr über die unangenehme Empfindung bei diesem Vorakt der Operation, als über den Schmerz beim Anhäkeln der Bindehaut und beim Schneiden. Bei einigen stellt sich unmittelbar nach der Retraction der Augenlider schnell eine mässige Exhalation auf der ganzen Oberfläche ein, bei anderen ausserdem noch ein Thränenerguss. Kinder und hysterische Frauenzimmer brechen wohl mitten in der Operation in Thränen aus, der übrigen Widerspenstigkeit nicht zu gedenken. Ein in kaltes Wasser getauchter Schwamm und das Ueberfluthen des Auges durch Ausdrücken desselben sind dann das beste Mittel. Ist die Operation nun beendigt, so spüle man das Auge recht fleissig mit kaltem Wasser aus und wechsele die kalten Umschläge recht häufig, da das Eindringen der salzigen Thränen in die Wunde zu gefährlichen Entzündungen des Zellgewebes, welches den Augapfel umgiebt, Veranlassung geben kann. Die Thränen-

feuchtigkeit wirkt auf Wunden fast eben so nachtheilig, wie der Urin, nämlich heftige Entzündung erregend und Nekrosirung des Zellgewebes herbeiführend.

War die Operation auch unter Thränen beendet, so war mit ihrer Beendigung auch bei den unruhigsten Kindern der Thränenquell versiegt und niemals sah ich sie hinterher noch vor Schmerz weinen; nur eine geringe blutig-wässrige Exsudation stellte sich als unmittelbare Folge der Operation in der ersten Zeit nach ihr ein.

Einfluss der Operation des Schielens auf das Nervensystem.

So unbedeutend die Durchschneidung eines Augenmuskels auch an und für sich ist, wenn sie schnell und mit Geschick ausgeführt worden, so unangenehm und lästig ist bei einzelnen Personen, welche sehr stark nach innen schielen und bei denen sich der Muskel weit nach hinten inserirt, der Akt der Operation, wenn mit dem stumpfen Haken der Augapfel etwas auf die entgegengesetzte Seite hinüber gezogen wird, um die Durchschneidung des Muskels vorzunehmen. Einige Personen klagten bei dem leisesten Anziehen des inneren graden Augenmuskels über einen heftigen Schmerz, andere über ein dumpfes Ziehen, welches sich bis in das Gehirn fortsetzte, wieder andere über einen dumpfen Druck in der Stirn oder über Schmerz im Hinterhaupte. Mehrere empfanden in dem Augenblick Uebelkeit, ja starke Neigung zum Erbrechen, und einige erbrachen selbst unmittelbar nach der Operation; ein Zufall, welcher sich sogar bei mehreren noch am Tage der Operation öfter wiederholte, in keinem einzigen Falle aber von gefährlichen früheren oder späteren Erscheinungen begleitet war. Einer meiner Freunde behauptete gegen mich, die Zufälle von Uebelkeit und Erbrechen hätten sich besonders bei denjenigen von meinen Patienten eingestellt, welche ich in den Nachmittagsstunden operirt hätte. Ich will dies zwar nicht in Ab-

rede stellen, doch erinnere ich mich einiger Individuen, welche ich am Vormittage operirte, und die nach der Operation über Uebelkeit klagten und selbst erbrachen. Dieser Zufall ereignete sich sowohl bei Kindern, als bei Erwachsenen, und besonders bei denen, welche stark nach innen schielten und wo der Muskel kurz und straff war, und deshalb vor dem Durchschneiden etwas stärker angezogen werden musste. Nervenzufälle stellten sich dagegen nach der Operation des Schielens nach aussen oder nach oben niemals ein.

In sehr seltenen Fällen ist die Operation von sehr heftigen örtlichen neuralgischen Schmerzen begleitet; einige wenige Individuen sahen im Augenblicke des Muskelschnitts einen Blitzstrahl vor dem Auge vorbeifahren, diese Erscheinung sich unmittelbar darauf noch einige Mal wiederholen und dann aber für immer verschwinden.

Zu den späteren Zufällen nach der Operation gehört, als höchst selten vorkommend, ein nervöser Kopfschmerz, vom hinteren Theile des Bulbus anfangend und sich von hier aus in die Schädelhöhle, selbst bis in den Hinterkopf fortpflanzend. Er ist sehr selten und ich beobachtete ihn nicht allein für sich, sondern er hing immer mit einem entzündlichen Zustande des das Auge umgebenden Zellgewebes zusammen.

Eine andere örtliche interessante dynamische Erscheinung ist die, dass unmittelbar nach der Durchschneidung des Augenmuskels das andere Auge, wenn es kaum bemerkbar schielte, augenblicklich stärker schielt, so dass ein Uebersprungen des Schielens von dem einen auf das andere Auge Statt findet. Wenn aber das zweite Auge vollkommen grade war, so geschah dies nie. Später verliert sich dies Schielen in der Regel wieder, bei einzelnen Individuen ist es aber bleibend und erfordert ebenfalls die Operation. In wenigen Fällen beobachtete ich aber grade das Gegentheil. Die Operation des stärker schielenden Auges hob auch das Schielen auf dem schwächer schielenden, doch trat diese Erscheinung erst in späterer Zeit, nach vollendeter Heilung ein und war die Folge der Gradrichtung des anderen, wodurch zugleich die freiere Willkühr über beide gewonnen war.

Ueber Blutungen und Nachblutungen bei der Operation des Schielens.

In der Regel wird bei der Operation des Schielens, besonders bei der von Strabismus convergens, kaum ein Tropfen Blut vergossen. Ich habe bei mehreren hundert Personen die Conjunctiva, das darunter liegende Zellgewebe und den Muskel durchschnitten, ohne ein Tröpfchen Blut gesehen zu haben; es verhielt sich also die Operation in dieser Beziehung vollkommen so als wie am Leichnam. Theils lag der Grund hiervon in der Individualität dieser Personen, welche blass und bleich waren und an deren Conjunctiva bulbi nicht das kleinste blutführende Gefäss sichtbar war; theils in der sorgfältigen Vermeidung des blutreichen Zellgewebes unter der Conjunctiva. Grade bei dieser Operation ist jede Blutung störend und dieselbe in die Länge ziehend. Bei Kindern, besonders wenn sie weinen, röthet sich die Bindehaut sogleich; auch bei Erwachsenen, wenn diese sich plötzlich bei der Einführung der Augenlidhalter sträuben. Dringt man aus zarter Schonung des Bulbus etwas entfernter von diesem durch den rothscheinenden Theil der Bindehaut ein, so gelangt man in ein sehr blutreiches, lockeres Zellgewebe, die Schnittwunde füllt sich jeden Augenblick trotz alles Betupfens mit einem Schwämmchen, und der Ungeübte läuft Gefahr, den Muskel wegen der Blutung gar nicht zu Gesicht zu bekommen, sondern gleichsam im Dunkeln tappend, mit der Scheere in die Tiefe schnippelnd, den Muskel mehrmals anzuschneiden, ohne ihn völlig zu trennen, oder nur durch einen Glückszufall darunter zu kommen und ihn dann zu durchschneiden. Dem Ungeübten, der durch eine Blutung an der Vollendung der Operation gehindert wird, rathe ich, von einem Gehülfen einen Wasserstrahl mit einer kleinen Wundspritze in die Wunde spritzen zu lassen und dabei die Trennung des Zellgewebes und die Durchschneidung des Muskels vorzunehmen. Niemals muss man fern vom Bulbus eindringen, weil es alsdann immer schwer ist, den Muskel wegen der Blutung aufzufinden.

In seltenen Fällen ereignet sich eine etwas stärkere Blutung, auch wenn man, hart am Augapfel bleibend, sich in die Tiefe einen Weg zum Muskel bahnt. Es sind mir indessen auch stärkere Blutungen sowohl bei der Durchschneidung des M. rectus internus, des M. rectus externus, so wie ganz besonders bei der des M. rectus superior vorgekommen, welche die Operation zwar etwas aufhielten, ihre Beendigung indessen nie verhinderten.

Mit der Operation hört die Blutung, wo sie eintrat, auf; kalte Umschläge beugen der Nachblutung um so leichter vor, als sie die Wundränder sehr schnell mit einander verkleben. Doch kann wirklich eine beträchtliche Nachblutung Statt haben, wobei sich das Blut nach aussen ergiesst, oder zwischen Augenlider und Augapfel, oder im übleren Falle in das den Augapfel umgebende Zellgewebe, und dadurch eine Exophthalmie erzeugt, wobei der Augapfel so weit hervorgedrängt wird, dass ihn die Augenlider kaum bedecken. In keinem einzigen Falle hatte dies ungewöhnliche Ereigniss üble Folgen. In den Fällen, wo das Blut nach aussen abfloss, hörte die Blutung bei fortgesetzten kalten Umschlägen auf; dort wo es unter die Augendeckel ergossen und schon zum Theil coagulirt war, stand die Blutung ebenfalls sogleich nach der Entfernung des Gerinnsels; und endlich wurde das in das Zellgewebe um den Bulbus extravisirte Blut allemal bei der Anwendung einer streng äusseren und inneren antiphlogistischen Behandlung wieder resorbirt.

Im Ganzen sind spätere Blutungen nach der Operation häufiger bei kleinen Kindern, als bei Erwachsenen; ich sah sie besonders nur nach der Durchschneidung des M. rectus internus und M. rectus superior, nach anderen Schieloperationen aber nicht; die Menge des ergossenen Blutes betrug selten mehr als einige Tropfen. Die gewöhnliche Ursache einer Nachblutung ist Vernachlässigung der kalten Umschläge. Von Seiten des Arztes ist besonders das Verkleben der Augenlider nach der Operation Schuld an einer Blutansammlung zwischen Augenlidern und Augapfel. Stärker als gewöhnlich war die Blutung in

dem folgenden Falle: Marie W., 6 Jahr alt, schielte erst seit 1½ Jahren nach überstandenen Masern mit dem linken Auge so stark nach innen, dass der grösste Theil der Hornhaut bei der Drehung des Augapfels nach innen im Angulus internus verschwand. Das Sehvermögen war auf diesem Auge natürlich sehr schwach. Unmittelbar nach der Durchschneidung des Muskels hüpfte das Auge in die normale Sehaxe. Die Blutung war aber bei der Operation so beträchtlich, dass das Blut über die Wange herabfloss; kaltes Wasser machte sie indessen bald aufhören. Die Heilung erfolgte binnen Kurzem vollkommen, so dass keine Spur vom Schielen zurückblieb.

Eine stärkere Blutung stellte sich bei der Operation des an Strabismus internus seit seinem dritten Jahre leidenden Eduard W. ein. Der schöne, hellblonde Knabe war jetzt 6 Jahr alt. Das Auge stand stark nach innen, die Pupille war stets stark erweitert und das Gesicht schwach. Nach der Durchschneidung der Conjunctiva im inneren Augenwinkel floss das Blut in grosser Menge, noch mehr aber beim tieferen Eindringen und der Durchschneidung des Muskels. Das Auge stand vollkommen grade. Kalte Umschläge stillten die Blutung bald und die Heilung des Schielens gelang vollkommen. — Sehr beträchtlich war die Blutung bei der Operation der 14jährigen Marie K., mit braunem Haar und grauen Augen, welche stark nach innen schielte. Die Schliessung des einen Auges veränderte die Stellung des anderen nicht. Erst wurde der M. rectus internus des linken und dann der des rechten Auges durchschnitten. Das Zellgewebe unter der Conjunctiva war so blutreich, dass die Blutung aus jedem Auge wohl einige Drachmen betrug; sie hörte aber unmittelbar nach der Operation bei der Anwendung des kalten Wassers auf. Dagegen erfolgte die Herstellung der Patientin, selbst ohne Röthung im inneren Augenwinkel, schon in wenigen Tagen. Doppelsehen, welches hier anfangs eintrat, hörte auch vollkommen auf. Die Augen zeigten auch geraume Zeit nach der Operation eine sehr gute Stellung. — Der nachfolgende Fall war diesem ähnlich. Der Handlungsdiener Louis W., mit grossen braunen Augen und

stark gewölbter Hornhaut, schielte seit frühester Kindheit nach einer überstandenen Augenentzündung mit dem linken Auge stark nach innen. Das Sehvermögen war auf diesem Auge sehr schwach, indem nur die Contouren grösserer Gegenstände, und zwar undeutlich, erkannt wurden. Die Conjunctiva im inneren Augenwinkel und das darunter liegende Zellgewebe bluteten bei der Durchschneidung sehr stark. Nach der Trennung des inneren Augenmuskels nahm das Auge sogleich eine natürliche Stellung an und das Sehen war deutlicher. Die Heilung erfolgte in kurzer Zeit vollständig, doch schien das Auge nach der gänzlichen Vernarbung der Bindehautwunde wieder eine geringe Neigung nach innen anzunehmen, welche sich dagegen später in ein leichtes Hinüberstellen des Augapfels auf die äussere Seite verwandelte.

In seltenen Fällen tritt nach der Operation eine Blutergiessung in das den Augapfel umgebende Zellgewebe ein, wodurch derselbe aus seiner Höhle hervorgedrängt werden kann. Diesen Fall habe ich einmal nach der Durchschneidung des M. rectus superior und einmal nach der des M. rectus internus beobachtet. Jener Kranke war ein Mann von einigen zwanzig Jahren. Ich fand bei meinem Abendbesuch den Augapfel weit vorstehend und die ganze Conjunctiva mit Blut unterlaufen. Die Augenlider bedeckten ihn nicht und er schien auf einem elastischen Polster zu schweben. Schmerzen oder Druck in der Augenhöhle waren nicht vorhanden und das Sehen ungestört. Nach einem Aderlass und anhaltend angewendeten kalten Umschlägen trat der Bulbus binnen 24 Stunden wieder in seine Höhle zurück und nach 8 Tagen war der Patient vollständig von seinem Schielen geheilt.

Blutunterlaufungen der Conjunctiva stellen sich bisweilen in den ersten Tagen nach der Operation ein. Bald beschränken sie sich auf den nächsten Umkreis der Wunde, bald sind sie weiter verbreitet, und in seltenen Fällen erstrecken sie sich über die ganze vordere sichtbare Fläche des Augapfels bis dicht um den äusseren Rand der Hornhaut. Sie haben einen venösen Charakter, sind von keinem Schmerz begleitet

und bei kalten Umschlägen verschwinden sie gewöhnlich in kurzer Zeit. Nach ihrem Aufhören erscheint die Sclerotica noch einige Tage lang gelblich tingirt. Oefter ist die Operationswunde vollkommen geheilt und das Schielen gehoben, bevor die letzten Reste der Blutunterlaufung verschwunden sind.

Behandlung nach der Operation des Schielens.

Die Behandlung nach der Operation des Schielens ist ausserordentlich einfach und nicht wesentlich von der nach einer zufälligen Verletzung des Auges verschieden. Nachdem das Blut durch öfteres Auswaschen mit kaltem Wasser und einem feinen Schwamm entfernt worden, wird das Auge mit Compressen, welche in Eiswasser getaucht worden, bedeckt; entweder man verklebt dasselbe, oder überlässt dem Kranken die Schliessung. Das Verkleben der Augenlider, welches nur in der Absicht geschehen könnte, um die Luft von der Wunde abzuhalten, habe ich versuchsweise einige Mal vorgenommen. Dies Verfahren ist aber nicht zu empfehlen, denn es sammelt sich das Wundsekret zwischen Auge und Augenlidern an und bringt einen nachtheiligen Reiz hervor. Man lasse jeden Operirten nach überstandener Operation sich ins Bett legen, verdunkle das Zimmer, erlaube ihm nur antiphlogistische Diät, und ermahne ihn, öfter die kalten Compressen zu wechseln.

Wichtig ist auch die Lagerung des Patienten, die von der Neigung und Stellung, welche das Auge nach der Muskeldurchschneidung angenommen hat, abhängt. Wenn die Neigung zum Schielen noch nicht ganz aufgehört hat, es ist z. B. das linke Auge wegen Strabismus internus operirt worden, so wird das Bett so gestellt, dass die linke Seite des Kranken die äussere ist und er mit der rechten an der Wand liegt; oder umgekehrt, wenn das rechte Auge operirt worden. Diese Lagerung ist auch dann zu empfehlen, wenn das operirte Auge in die Mitte der Schaxe getreten, da es dann durch die Vernarbung oft noch wieder in die falsche Stellung zurückgeführt wird.

Der Patient ist dadurch gezwungen, das operirte Auge richtig zu stellen, welches durch Zubinden des gesunden noch erleichtert wird. Sind beide Augen zugleich wegen Strabismus convergens operirt worden, so lasse man beide Seiten des Bettes frei und stelle es mit dem Kopfende gegen die Wand; steht ein Auge besser als das andere, so drehe man das Bett so, dass das schlechtere durch eine gezwungene Stellung in die normale Sehaxe trete. Dabei muss der Kranke sich bemühen, das Auge stets nicht bloss in der normalen Stellung zu erhalten, sondern über diese hinaus es zu wenden. Dieselben Regeln gelten auch für die anderen Arten des Schielens. Ist z. B. das Auge nach der Durchschneidung des M. rectus internus zu weit nach aussen getreten, so lagert man den Patienten so, dass er mit dem Auge über den Nasenrücken fortsehen muss. Es ist begreiflich, dass die Richtung des Auges nach der Operation von grossem Einfluss für die spätere Stellung sei; theils wird dadurch der neue Anheftungspunkt des getrennten Muskels, theils die Verklebung der Conjunctiva mit dem Augapfel bestimmt. Wichtig ist es auch, bei der nicht völlig erlangten Gradestellung des operirten Auges, das gesunde zu verbinden, weil, wie bekannt, dadurch die normale Stellung bei der Mehrzahl der Schielenden erlangt wird.

Ausser der strengen Diät, welche der Operirte in den ersten Tagen führen muss, sind Abführungen von Bitterwasser dringend nöthig. Es richtet sich die Strenge dieser Nachbehandlung nach der Beschaffenheit der Kräfte und der ganzen Constitution des Individuums. Ein bleiches, hysterisches Frauenzimmer wird natürlich nicht so strenge behandelt werden, als ein kräftiger Holzhauer.

Die hier angegebene Behandlung ist in der Regel hinreichend, jeder Augenentzündung vorzubeugen, die Resorption des ergossenen Blutes zu bewerkstelligen, der starken Granulation zuvor zu kommen und Rückwirkungen vom Operationsorte auf das Sensorium zu verhindern. Sehr selten sind Blutegel nöthig, noch seltener Aderlässe; wo aber örtliche oder allgemeine Blutentziehungen wegen eintretender Entzündung

des das Auge umgebenden Zellgewebes oder des Augapfels selbst nothwendig sind, müssen sie energisch bis zum gänzlichen Nachlass der Symptome gemacht werden. Ausführlicher hiervon weiter unten.

Einige Tage nach der Operation ist gewöhnlich keine Spur von Entzündung mehr vorhanden. Statt der anfangs sich stärker absondernden Thränenfeuchtigkeit stellt sich ein schleimiges Sekret ein. Wiewohl man noch einige Tage mit den kalten Umschlägen fortfährt, so fängt man jetzt schon an, das Auge zweistündlich mit einem in laues Wasser getauchten Schwammstückchen auswaschen zu lassen; danach legt sich das unangenehme Jucken und die Kälte wirkt wieder wohlthätiger. Nach dem vierten bis sechsten Tage muss man in der Regel mit den kalten Umschlägen aufhören, wenn man nicht eine ödematöse Anschwellung der Augenlider veranlassen will. Man erhöht die Temperatur des Wassers allmählig und geht dann zum schwach lauwarmen Wasser über, dem man etwas Bleiwasser zusetzt. Die Quantität der Aqua saturnina wird allmählig vermehrt; man darf es aber nie ganz rein anwenden, theils weil es dann Brennen verursacht, theils weil es durch seine zusammenschrumpfende und verdichtende Eigenschaft die Conjunctiva verkürzt und bei vorhandener Anlage zum Rückfall diesen begünstigt. Aus eben diesem Grunde ist es besonders da in reiner Form oder zum Pinseln als reines Extractum saturni zu empfehlen, wo der Augapfel sich auf die andere Seite hinüber wendet, oder wo die Conjunctiva sich wulstig erhebt, oder wo dicke Granulationen aus der Wunde hervorschiessen.

Sind alle mit der Operation zusammenhängenden Erscheinungen beseitigt, so darf man mit Sicherheit darauf rechnen, dass eine zurückbleibende Röthe sich nach der Anwendung eines lauen Fliederthees mit Extractum saturni verlieren und Granulationen durch Bestreichen mit Extractum saturni oder Lapis infernalis verschwinden werden, in grösserer Menge und Dicke aber mit der Scheere leicht abzutragen seien. Von allen diesen speciellen Ereignissen wird sogleich die Rede sein.

Hier ist nur noch zu bemerken, dass nach vollkommener Heilung des Auges bei mangelhafter Stellung, fortgesetzte Uebung, anhaltendes Sehen und Richten des Augapfels auf die entgegengesetzte Seite durch Zubinden des gesunden Auges unterstützt, auch noch die Nachbehandlung vollkommene Heilung herbeiführen könne. Was die Maschine beim Klumpfuss nach vorangegangener Durchschneidung der Achillessehne bewirkt, leistet hier die Drehung des Augapfels, wodurch die verkürzende Narbe verlängert wird, wie schon v. Ammon gezeigt hat.

Von der Entzündung nach der Operation des Schielens.

Nach der Operation des Schielens kann eine, das gewöhnliche Maass überschreitende Entzündung der das Auge umgebenden Gebilde oder des Augapfels selbst Statt haben. In der Mehrzahl der Fälle ist dieselbe zwar sehr gering und beschränkt sich nur auf eine geringe Röthung der Theile in der Nähe des Operationsortes. Es ist hier aber die Sugillation von der Entzündung zu unterscheiden. Die ganze Conjunctiva des operirten Auges kann mit Blut unterlaufen sein, ohne dass Entzündung vorhanden ist, und wiederum kann nur die Nachbarschaft des Operationsortes durch heftige Entzündung geröthet sein, die Entzündung sich aber über das tiefer gelegene Zellgewebe, über die Augenlider, oder selbst über die Häute des Augapfels verbreiten.

Eine heftige Conjunctivitis beobachtete ich nach der Operation des Herrn Otto v. G., eines Fähnrichs, 21 Jahr alt, mit hellbraunem Haar und Augen, welcher seit dem achten Jahre mit dem linken Auge nach innen schielte. Er war auf diesem Auge sehr schwachsichtig und sah oft doppelt. Unmittelbar nach der Operation waren beide Erscheinungen verschwunden. In den ersten Tagen war der Verlauf der Krankheit gewöhnlich, dann aber entstand eine heftige Entzündung im inneren Augenwinkel, welche sich über einen Theil der Bindehaut fortsetzte, und nur durch die strengste kühlende Behandlung, sa-

linische Laxanzen, Blutegel, Eisumschläge, bekämpft wurde. Die Heilung gelang vollkommen.

Eine sich über den grössten Theil der Bindehaut verbreitende Entzündung nach der Operation des Strabismus internus oculi dextri bei Adolph W., 10 Jahr alt, erforderte ebenfalls, ausser der gewöhnlichen kühlenden Behandlung, wiederholte Blutentziehungen. — Bei Hugo M., dem 10jährigen Sohne eines Malers, welcher ebenfalls seit seinem dritten Jahre mit dem rechten Auge nach innen schielte, und bei dem die Eigenthümlichkeit vorhanden war, dass das Schielen durch Schliessung des gesunden Auges verstärkt wurde, entstand eine heftige Entzündung nach der Operation, welche mehrere Wochen lang dem Auge Gefahr drohte. Im inneren Augenwinkel und im Umkreise des Augapfels auf der Bindehaut bildeten sich dicke granulirende Massen und polypöse Excrescenzen, und an anderen Stellen lag die Conjunctiva mit dicken Wülsten über die Hornhaut. Fortgesetzte kalte Behandlung, Blutentziehungen, Exstirpation der Wucherungen, austrocknende Mittel bewirkten die Erhaltung des Auges. Die Heilung war vollständig und beide Augen standen in normaler Schaxe.

Auch in dem folgenden Fall war die Entzündung nach der Operation von Schielen nach innen auf beiden Augen bedeutend. Emilie Z., 19 Jahr alt, von gedunsenem Angesicht, schielte mit ihren braunen Augen seit dem vierten Monate ihres Lebens. Die Operation hatte auch später den erwünschten Erfolg und die Entzündung der Bindehaut wurde durch eine kühlende Behandlung gehoben.

Bisweilen tritt erst einige Tage nach der Operation, wenn anfangs der Verlauf nach derselben nichts Bedenkliches zeigte, eine Entzündung ein, welche sich dann gewöhnlich viel langsamer verliert und weit hartnäckiger ist, als die bald nach der Operation sich einstellende. Dies sah ich z. B. beim 20jährigen Stud. chem. L. aus der Schweiz, blond mit blauen Augen; er schielte seit seinem zweiten Jahre mit dem linken Auge stark nach innen. Die Durchschneidung des inneren graden Augenmuskels gab dem Auge sogleich die normale Stellung. Einige

Tage nach der Operation entstand eine heftige Augenentzündung, welche, vom Zellgewebe im Angulus internus ausgehend, sich über die Conjunctiva bulbi und palpebrarum verbreitete und nur durch Eisumschläge, Salzlaxanzen, einen Aderlass und viele Blutegel bekämpft werden konnte. Später sich bildende Aufwulstungen der Conjunctiva und granulirende Massen im inneren Augenwinkel wurden durch austrocknende und leicht adstringirende Augenwässer beseitigt.

Bei weitem gefährlicher gestaltete sich die Augenentzündung der Dlle. V., einer hiesigen Putzmacherin, 25 Jahr alt. Sie schielte seit dem dritten Jahre mit dem linken Auge nach innen. Da sie von schöner Gesichtsbildung und daher eitel war, so hatte sie von Jugend auf sich alle erdenkliche Mühe gegeben, vom Schielen befreit zu werden, aber vergebens. Alle Schielbrillen und andere Vorrichtungen hatten ihren Zustand nicht einmal etwas gebessert. Bei der Operation verharrte das Auge nach der Durchschneidung des M. rectus internus noch in seiner falschen Stellung; eben so nachdem ich die dicke verkürzte Bindehaut in einem grösseren Umkreise getrennt hatte; nur mit der Durchschneidung des trochlearis stellte es sich grade. Es wurde dann die gewöhnliche kühlende Behandlung vorgeschrieben und allen Anordnungen von Seiten der Patientin aufs Sorgfältigste nachgekommen. Dennoch entwickelte sich am zweiten Tage nach der Operation eine gefährliche Augenentzündung, welche sich über das den Bulbus umgebende Zellgewebe fortpflanzte und ihn weiter aus der Augenhöhle hervordrängte, so dass die Prominenz schon bei verschlossenen Augenlidern beträchtlich war. Zog man die Augenlidspalte auseinander, so sah man im inneren Augenwinkel feine rothe Wülste und die ganze Conjunctiva bulbi mit vielen injicirten Gefässen bedeckt; dabei starke Lichtscheu, Thränenfluss, lancinirende Schmerzen, dumpfer Kopfschmerz, bisweilen bis zur tiefen Betäubung. Ich liess sogleich einen Aderlass bis zur Ohnmacht machen, die ganze Seite des Kopfes mit Eiscompressen bedecken, unaufhörlich durch Bitterwasser abführen, der Kranken nur kaltes Wasser und dün-

nen kalten Haferschleim trinken, viele Blutegel ansetzen, und damit einige Tage lang, während welcher noch dreimal zur Ader gelassen, fortfahren. So durfte ich mir wenigstens nicht den Vorwurf machen, eine Unterlassungssünde begangen zu haben, wenn das junge Mädchen das Auge verlieren sollte. Die Entzündung konnte aber gegen dies Verfahren nicht Stand halten, sondern wich, und bald hatte ich es nur noch mit einigen unschuldigen Granulationen im inneren Augenwinkel zu thun, welche durch Bestreichen mit Extractum saturni verdichtet und zuletzt mit der Scheere entfernt wurden. Das Auge behielt kein Zeichen der Entzündung, erlangte vollkommene Sehkraft und die normale Stellung.

Der folgende Fall unterschied sich besonders von allen übrigen beobachteten dadurch, dass nach der Operation des Schielens beider Augen eine heftige Augenentzündung scrophulöser herpetischer Natur auf dem einen Auge entstand. Emilie B., mit hellblondem Haar und hellblauen Augen, litt in ihrem siebenten Jahre an einer scrophulösen Augenentzündung, in Folge welcher ein Flecken auf der Hornhaut zurückblieb, der die Ursache des Schielens dieses Auges war. Dies Auge konnte besser als das andere in den äusseren Winkel bewegt werden. Das Sehen war auf beiden Augen schwach, aber weder Doppelsehen noch eine widernatürliche Erweiterung oder Verengerung der Pupillen fand Statt. Die beiden M. recti interni wurden durchschnitten, worauf sich die Stellung der Augen sogleich etwas verbesserte; aber schon nach einigen Tagen warf sich eine herpetische Eruption auf die Lider des rechten Auges, welche einen ganzen Monat anhielt, wogegen die Wunde am linken Auge schnell und ohne Wucherung heilte. An dem anderen Auge, welches stets mit einem schleimigen Eiter bedeckt war, entstanden grosse Wucherungen auf der Conjunctiva palpebrarum, welche mit der Scheere entfernt werden mussten. Das zweite Auge, welches nach der Operation fast zu weit nach innen gestanden hatte, wendete sich später fast mehr nach aussen.

Dass eine heftige gefährliche Augenentzündung, welche mit

anhaltenden drückenden Schmerzen im Augapfel begleitet ist, nach der Operation die allerstrengste antiphlogistische Behandlung erfordere, um dem Verluste des Organs vorzubeugen, bedarf hier wohl keiner näheren Erörterung. Starke Aderlässe leisten hier gewöhnlich mehr als Blutegel, und bei stechenden Schmerzen im Auge zögere man nicht mit einer starken Venäsection, welcher man bald das Ansetzen der Blutegel folgen lassen muss. Bei Kindern beschränkt man sich auf Blutegel, doch setze man sie in gehöriger Zahl, 6 bis 8 auf Einmal, und mache über die ganze Kopfhälfte Umschläge von Eiswasser. Das Auflegen von Eis halte ich für nachtheilig; die zu grosse Kälte wirkt weniger antiphlogistisch, als ein geringerer Grad; sie wirkt paralysirend auf die Cirkulation in den Capillargefässen. Die durch Sekret zusammengeklebten Augenlider müssen öfter behutsam gelöst und mit einem feinen Schwämmchen und lauem Wasser ausgewaschen werden; kaltes Wasser nimmt das klebrige Sekret durchaus nicht fort. Dabei untersuche man täglich bei etwas gelüftetem Vorhang den Zustand des Auges, ohne jedoch die Augenlider stark von einander zu ziehen.

Innerlich beschränkt man sich die ersten Tage auf salinische Laxanzen, und erlaubt dem Patienten kein anderes Getränk als Wasser und keine andere Nahrung als Hafer- oder Gerstenschleim. Nimmt die Entzündung einen mehr chronischen Charakter an, zeigt sich eine erwachende Scrophulosis oder eine andere Dyscrasie im Körper, so leisten Calomel und Rheum, mit denen man den Leib fortwährend offen hält, vortreffliche Dienste. Oertlich macht man dann Umschläge von verdünnter Aqua saturnina mit Kirschlorbeerwasser über die Augenlider, wendet die Fomentationen wieder kalt an und geht endlich zu laulichen über. Die Wiederholung der Blutegel ist auch noch jetzt angezeigt, doch in geringerer Zahl. Bei einer sich sehr in die Länge ziehenden, aber ihre Intensität mehr verlierenden Augenentzündung legt man Vesicatorien in den Nacken, macht laue Fliederumschläge mit einem kleinen Zusatz von Aqua opii, reibt Unguentum cinereum in die Schläfen ein u. s. w.

Zum Glück sind Augenentzündungen, welche Blutentziehungen nöthig machen, nach der Schieloperation eine grosse Seltenheit. Kaum ist unter 50 Operirten einmal die Anwendung der Blutegel nöthig und die der Venäsection einmal unter 150. Unter 1200 operirten Augen wurden nur bei 8 Patienten Venäsectionen gemacht. Ich habe es für nützlich gehalten, einige dieser schweren Fälle hier anzuführen, aus denen der Verlauf der Augenentzündung ersichtlich wird.

Eine höchst gefährliche Augenentzündung trat nach der Operation eines jungen Mannes ein, welcher an Strabismus convergens beider Augen litt und welche dem Leben selbst Gefahr drohte. Adolph R., 23 Jahr alt, ein kräftiger Schlosser, mit graublauen Augen, schielte seit frühester Kindheit mit beiden Augen, besonders dem rechten, so stark, dass sich die linke Hornhaut zum grösseren Theil in den inneren Augenwinkel hineinrollte; bei der verstärkten Drehung des Auges nach innen konnte er dieselbe so vollständig verschwinden machen, dass man nur die Sclerotica sah. Der Patient gebrauchte nur das linke Auge zum Sehen. Die Operation hatte nichts Besonderes; der Muskel wurde durchschnitten und das Auge stellte sich sogleich grade. Bei einer kühlenden Behandlung trat eine nur höchst unbedeutende Entzündung ein, nach deren Beseitigung das Auge seine vollkommene normale Stellung, welche es sogleich bei der Operation angenommen hatte, behielt. Hoch erfreut über diesen glücklichen Erfolg, wünschte der junge Mann einige Wochen später auch das andere, minder schielende Auge operirt. Ich liess die Operation von einem jungen fremden Arzte, welchem ich Gelegenheit zu seiner Ausbildung geben wollte, unter meinem Beistande vollziehen. Er beging dabei keinen Fehler, sondern trennte den Muskel ganz geschickt. Die Nachbehandlung, welche ich leitete, war die gewöhnliche, kalte Umschläge und Abführungen. Am Ende des zweiten Tages begann sich dessen ungeachtet eine heftige Entzündung der Bindehaut des das Auge umgebenden Zellgewebes zu entwickeln, welche so schnell überhand nahm, dass die vordere Hälfte des Bulbus hervortrat und nicht mehr von

den Augenlidern bedeckt werden konnte. Der stiere Blick bei grader Stellung des Bulbus, das Toben des von wüthenden Kopfschmerzen gefolterten Patienten hätten, wenn dies der erste Versuch der Strabismusoperation gewesen wäre, mir dieselbe auf immer verleiden mögen. Eine Anzahl Blutegel hatte mein Assistent schon vor meiner Ankunft bei dem Patienten in die Schläfe gesetzt und Eisumschläge über den Kopf machen lassen, dabei Mittelsalze gegeben. Nur von starken Aderlässen schien hier etwas erwartet werden zu können, weshalb ich dem Patienten sogleich einige Pfund Blut abliess, bis er in eine tiefe Ohnmacht verfiel. Zwei Tage lang wurden die Venen bald am rechten, bald am linken Arm abwechselnd geöffnet und Blutegel in grosser Anzahl an den Kopf gesetzt, worauf alle Zufälle schnell nachliessen, die Entzündung und Anschwellung verschwanden und der Augapfel wieder in seiner Höhle zurücktrat. Dann aber drohte eine heftige phlegmonöse Entzündung des rechten Arms, von einer der Aderlasswunden ausgehend, durch Uebergang in Eiterung und Verjauchung des Zellgewebes des Vorderarms und der Hand, dem Leben ein Ende zu machen. Grosse Einschnitte und warme Kamillentheeumschläge mit Bleiwasser, wochenlang angewendet, hoben auch dieses neue Leiden, und erst im dritten Monate wurde der Kranke vollkommen geheilt. Beide Augen waren jetzt vollkommen normal und auch die Hand hatte ihre Brauchbarkeit nicht verloren, sie war nur für den Augenblick etwas beschränkt. Laue Bäder und Einreibungen von Klauenfett gaben ihr allmählig ihre Geschmeidigkeit wieder.

Ich habe diesen so äusserst lehrreichen Fall ausführlicher mitgetheilt, um jungen Aerzten absichtlich auch die Schattenseiten der interessanten Operation des Strabismus zu zeigen. Am peinlichsten waren mir bei meinen Besuchen des Patienten das laute Jammern und Klagen der Eltern, welche mir unaufhörlich vorwarfen, dass ich ihren Sohn von einem jungen Arzte habe operiren lassen, um sich daran zu üben; es müsse die Art und Weise doch daran Schuld sein, da das erste, von mir selbst operirte Auge so schnell wieder besser

geworden sei. Der glückliche Erfolg versöhnte sie indessen bald wieder und ich selbst fühlte mich ausserordentlich beglückt. Ich kann es nicht unerwähnt lassen, dass der Dr. Berend mich bei der mühvollen Nachbehandlung thätig unterstützte; dass aber nicht er, sondern ein fremder junger Arzt die Operation gemacht hatte.

So leicht wir in der Regel auch nach der Operation alle Zufälle verschwinden sehen, so zeigen doch die wenigen hier so eben mitgetheilten Beobachtungen, dass sich dieselben unter gewissen Umständen zu einer bedenklichen Höhe steigern können, so dass der Verlust des operirten Auges dringend zu fürchten ist. In der That muss man sich aber darüber wundern, dass dergleichen Zufälle sich nicht öfter ereignen und dass nicht selbst öfter ein Auge verloren geht. Bei der grossen Anzahl der von mir oft zu zehn bis zwanzig in einer Stunde Operirten geschah es nicht selten, dass die Wohnungen der Kranken unbestimmt angegeben worden waren und dass man dieselben nicht aufzufinden im Stande war; ohne Behandlung und ohne Zufälle genasen sie und stellten sich später geheilt wieder ein. Ich fand operirte Gassenbuben in der Strenge des Winters oder bei glühender Sommerhitze am Tage nach der Operation auf der Strasse umherlaufen, Schmiedeburschen ihr Geschäft nach der Operation fortsetzen, trinken und Tabak rauchen, so leben, als wären sie nicht operirt worden, kurz Hunderte von Menschen alles Mögliche nach der Operation unternehmen, dass man nicht ohne Schrecken an das mögliche hieraus entstehende Unglück denken konnte — und dennoch ging kein Auge verloren.

Wer wollte aber die Unmöglichkeit des Verlustes des Auges nach der Operation des Schielens bei der strengsten und sorgfältigsten Nachbehandlung, bei constitutionellen Einflüssen und unverzeihlicher Nachlässigkeit von Seiten des Patienten in Abrede stellen? Leider ist die Möglichkeit dazu nicht bloss vorhanden, sondern ich selbst habe die traurige Erfahrung gemacht. So komme ich denn hier zu der Erzählung eines Un-

glücks, welches der Schieloperation eine traurige Berühmtheit verliehen hat.

Eine Dame, einige 30 Jahr alt, von zartem blonden Teint, blondem Haar und blauen Augen, schielte seit frühester Kindheit abwechselnd, in späteren Jahren fast ausschliesslich mit dem linken Auge nach innen. Ausser einer scrophulösen Anlage, einer grossen Reizbarkeit und hysterischen Krampfanfällen war die Dame gesund. Das Schielen war nicht zu allen Zeiten gleich stark, bisweilen aber das linke Auge mit der Hornhaut tief in den inneren Augenwinkel hineingerollt. Beim Schliessen des rechten verbesserte sich die Stellung nur wenig; das linke sah dann die Gegenstände ein wenig matter. Kein Bedenken konnte hier gegen die Operation Statt haben, welcher sich die Patientin nach ihrem eigenen dringenden Wunsche unterzog. Im Beisein zweier genauer Freundinnen der Dame, von einigen Aerzten, den Doctoren Trümmel, Böhm und Holthoff unterstützt, machte ich die Operation. Sie war leicht und nicht durch den kleinsten Zufall gestört, dauerte daher auch nur einige Augenblicke. Nach dem ersten Conjunctivaschnitt lag der ungewöhnlich hellrothe, rundlich geformte M. rectus internus klar vor Augen; das ihn seitlich begränzende und befestigende Zellgewebe war transparent und lax. Ein kleiner Scheerenschnitt bahnte dem stumpfen Haken leicht einen Weg unter den Muskel, der von seiner unteren Fläche nur wenig vom Bulbus gelöst werden durfte. Die grosse Nachgiebigkeit des Muskels und die kräftige Wirksamkeit des M. rectus externus, welcher das Auge, wie bemerkt, ganz nach aussen zu wenden im Stande war, machte ein solches Verfahren, durch welches ein späteres Schielen nach aussen vermieden wurde, hier nothwendig. Hierauf rollte ich den Augapfel mittelst des Muskelhakens etwas über die Mitte hinaus und durchschnitt den M. rectus internus etwa 4 Linien von seiner Sehne entfernt.

Die unmittelbare Folge dieses Schnitts war die vollkommene Gradstellung des Augapfels. Das Auge wurde hierauf

mit kaltem Wasser ausgespült und die Ränder der kleinen Bindehautwunde wie gewöhnlich sorgfältig einander genähert, um die Wunde zu schliessen und das Eindringen der Luft von der tieferen Wunde, dem entblösst gewesenen Bulbus, abzuhalten.

Die Kranke wurde dann auf ihr Lager gebracht, das Zimmer gehörig verdunkelt, kalte Umschläge über die Augenlider gelegt, innerlich Bitterwasser und eine antiphlogistische Diät empfohlen. Genug es wurde nichts unterlassen, um den Erfolg zu sichern, dem eigenen Bewusstsein zu genügen, und eine launenhafte, reizbare Patientin zu beruhigen und zufrieden zu stellen.

So verliess ich die Kranke im sicheren Vertrauen, dass sie alle meine Verordnungen auf das sorgfältigste befolgen würde. Sie zeigte dazu die grösste Willfährigkeit, wiewohl eine gewisse verhaltene innere Aufregung, welche ich nur auf die Operation schob, mich mit Bangigkeit über zu befürchtende spätere leidenschaftliche Ausbrüche erfüllte. Der Tag der Operation verstrich indessen, ohne dass mir Ereignisse der Art bekannt geworden wären. Mit Schrecken erfuhr ich indessen am folgenden Morgen, dass die Patientin einen Theil der Nacht mit Beantwortung eines, ihr Gemüth tief erschütternden Briefes, in welchem sie beschworen wurde, sich nicht operiren zu lassen, und anhaltendem Weinen zugebracht hätte. Die leidenschaftliche Frau hatte sich den heftigsten Ausbrüchen von Schmerz und Reue über die Operation, welche sie schriftlich und mündlich gewünscht hatte, überlassen. Die Folgen dieser Ereignisse blieben nicht aus. Es stellte sich in den nächsten Tagen grosse Lichtscheu, von einem Thränenfluss begleitet, ein, und bei Aufhebung des oberen Augenlides zeigte sich das Auge, besonders im inneren Augenwinkel, geröthet.

Die vorgeschriebene antiphlogistische Behandlung wurde nun sogleich noch strenger gehandhabt, starke Salzlaxanzen gegeben, Blutegel in beträchtlicher Anzahl in die Schläfengegend gesetzt und über die Diät auf das Strengste gewacht. Die Patientin unterzog sich pünktlich allen diesen Anordnun-

gen und ich kann mich nicht über Unfolgsamkeit beklagen. Ihr Gemüth war indessen tief erschüttert und fortwährend mit einem gewissen verhaltenen Ingrimm gegen mich erfüllt; ich erhielt auf meine Fragen nur lakonische Antworten, wobei die Patientin immer mit fest verschlossenen Augen, eine krampfhafte Erscheinung, da lag.

Ungeachtet einer fortgesetzten kühlenden und ableitenden Behandlung und der wiederholten örtlichen Blutentziehungen, dauerte der entzündliche Zustand in dem operirten, fortwährend geschlossenen Auge fort. Dabei klagte die Patientin nie über anhaltende Schmerzen, und die mitunter sich einstellenden verschwanden bald nach stärkeren Ausleerungen und Blutegeln. Allgemeine fieberhafte Bewegungen waren nicht bemerkbar, der Puls war stets klein, nervös und schwach, und an eine Venäsection niemals zu denken.

Mit dem Nachlass der wässrigen Secretion des operirten Bulbus und dem Ausfluss eines schleimigen Secrets, wurde die örtliche Kälte mit lauer Wärme vertauscht, die Augenlidränder öfter mit Fliederthee und schwachen narkotischen Infusis gebähet, über die Augenlider und Schläfe ähnliche Fomente mit Bleiwasser umgeschlagen, und statt der Salztränke Calomellaxanzen gegeben. Dr. Holthoff, welcher mit mir die Kranke besuchte, widmete derselben ausser mir die grösste Aufmerksamkeit.

Die Untersuchung des Auges, dessen Lider in Folge der an die Schläfen angesetzten Blutegel erysipelatös entzündet waren, machte grosse Schwierigkeit. Die Blutegelstiche hatten Geschwürsform. Das angeschwollene starre und zugleich durch den Krampf herabgezogene obere Augenlid liess sich schwer auch nur etwas in die Höhe ziehen, um den Augapfel zu sehen. Die Röthe im unteren Theile der Bindehaut war blässer geworden und die Hornhaut vollkommen klar; aus der Gegend des inneren Augenwinkels drangen einige Tropfen einer klebrigen Feuchtigkeit hervor. Nur zu deutlich liess sich erkennen, dass eine scrophulöse Dyscrasie geweckt, zum Verderben der Kranken nicht so leicht wieder zum Schweigen zu bringen war.

So wurden denn nach einander, und zwar mit gehöriger Consequenz, die unter diesen Umständen wirksamsten äusseren und inneren Mittel angewendet, narkotische Umschläge, Einreibungen, Ableitungen, innerlich das Zittmann'sche Decoct, — aber Alles ohne wesentliche Verbesserung des Zustandes. Die über Augenlider und Schläfe weit ausgedehnte rosenartige Entzündung dauerte bei feuchter und bei trockener Wärme fort, und die scrophulöse Augenentzündung machte keine Fortschritte zur Besserung.

Willkommen war mir denn die Zuziehung des Geheim-Raths Horn, welcher die Kranke in früheren Zeiten behandelt hatte. Unser grosse Augenarzt Jüngken befand sich leider auf Reisen. Der Rath jenes erfahrenen Arztes gab der Patientin zwar einige Seelenruhe, doch die gemeinsame Behandlung verbesserte den Zustand ebenfalls nicht. Trotz aller Mittel, trotz der angestrengtesten Aufmerksamkeit in der Wartung und Pflege der Patientin durch eine edle, aufopfernde, befreundete Hand, dauerte die Entzündung des Auges, so wie die Rose in den äusseren Theilen fort. Der Augendeckel liess sich nur noch so weit in die Höhe heben, um das leise Bähen mit einem milden narcotischen Infusum vornehmen zu können.

So verstrich ein Tag nach dem anderen und eine Woche nach der anderen. Wir hatten keinen grösseren Wunsch, als das Sehvermögen zu retten, aber die Krankheit war hartnäckiger, als unsere Mittel. Das Auge war durchaus nicht mehr sichtbar, die harte Geschwulst des oberen Augenlides liess jetzt nur noch die Besichtigung durch eine kleine Spalte zu, durch das geschwollene Lid fühlte sich der Bulbus etwas mehr prominirend an. Ableitungen in den Nacken und auflösende abführende Mittel, Einreibungen von Unguentum mercuriale mit Narcoticis ausser dem Bereich des Erysipelas, machten den Beschluss einer sechswöchentlichen, für Patientin und Aerzte gleich qualvollen Behandlung. Das Erysipelas fing nun an sich zu vermindern, und es war mir seit längerer Zeit zum ersten Mal wieder möglich, die noch geröthete Conjunctiva und ein

kleines Segment vom unteren Rande der Hornhaut zu übersehen. Letzteres erschien etwas opalfarben.

So unglücklich auch dieser Erfolg war, so tröstete es mich dennoch, dass kein Hypopion und Collapsus des Augapfels erfolgte. Die Kranke verliess Berlin, um sich einem fremden berühmten Augenarzte anzuvertrauen, und noch später erfuhr ich, dass eine partielle Trübung der Hornhaut nach der Wiederherstellung zurückgeblieben sei.

Der traurige Ausgang dieser Operation gehört zu den unerhörten Ereignissen, und ist theils der Aufregung der Kranken in der ersten Nacht nach der Operation, theils und vielleicht noch mehr ihrer scrophulösen Anlage zuzuschreiben, da bei gesunden Individuen die gröbsten Excesse ohne üble Folgen vorübergingen. Mir ward während sechs langer Wochen das nicht beneidenswerthe Loos zu Theil, vergebens ein constitutionelles Leiden zu bekämpfen und eine Kranke zu sehen, welche statt eines ergebenen, vertrauensvollen Entgegenkommens, mit vornehmer Kälte meine Besuche empfing. Zum Glück gehören dergleichen Naturen zu den Seltenheiten, denn Verstandesgaben allein sind dürftiger Ersatz für Mangel der Milde, besonders beim Weibe. So hat denn die edle Patientin noch jüngst darin eine Befriedigung gefunden, in ihrem letzthin erschienenen Roman, die Trübung ihres einen Auges, allein der fahrlässigen ärztlichen Behandlung nach der Operation zuzuschreiben. Ist diese herzlose, schneidende Anklage ihr eine Genugthuung, so beneide ich sie wenigstens nicht um diese Art der Tröstung; versichern kann ich übrigens, dass unter vielen tausend Menschen, welche ich in meinem Leben operirt und behandelt habe, unter denen sich mehrere der grössten Geister der Welt befanden, kein Charakter mir vorgekommen ist, welcher mich auf eine so widerwärtige Weise berührt hat als diese Patientin, welche doch manche andere Menschen durch die Gaben ihres Geistes erfreut hat.

Man verzeihe mir diese weitläuftige Erzählung; doch war ich der Wahrheit die Auseinandersetzung dieses unglücklichen Ereignisses schuldig, welches die meisten europäischen Blät-

ter durchwandert hat, und jetzt wieder durch die Herausgabe der neuesten romantischen Reise der Patientin, die abermalige Aufmerksamkeit auf sich gezogen und gerechte Theilnahme erregt hat.

Ueber Wucherungen der Wunde nach der Operation des Schielens.

Zu den bisweilen vorkommenden Ereignissen nach der Operation des Schielens, besonders nach der Durchschneidung des M. rectus internus, gehört, dass sich von der Wunde aus eine dicke, bald schwammige, bald mehr derbe granulirende Masse erhebt, welche sich selbst bis zum Rande der Hornhaut hinüberlagert und das Schliessen des inneren Augenwinkels hindert. Am äusseren Augenwinkel und nach der Operation des Schielens nach oben, ist die Granulation immer lockerer und schwammiger, selten aber so fest, wie die im inneren Augenwinkel sich bildende. Diese Masse ist zum Theil caro luxurians, welche besonders stark im inneren Augenwinkel sich bildet. Sie nimmt ihren Ursprung von drei Seiten her, nämlich von den Rändern der Bindehautwunde, von dem zwischen Conjunctiva und Sclerotica liegenden Zellgewebe, und von dem durchschnittenen Muskel. Entweder bilden alle drei gemeinschaftlich eine dicke Wulst, oder vorzugsweise einer der gedachten Theile allein. In der ersten Zeit hat diese Masse ein blutrothes Ansehen, allmählig wird sie blässer, fester und schrumpft zuletzt zu einem runden Knöpfchen von röthlichweisser Farbe zusammen; bisweilen bildet sie ein perlfarbenes hartes Knöpfchen, wenn sie nicht entfernt worden.

Grossen Antheil an die Entstehung dieser fremdartigen Masse, welche sich, wie bemerkt, besonders nach der Operation von Strabismus convergens im inneren Augenwinkel bildet, hat die Operationsmethode. Ist nämlich der Muskel nur eine Linie oder etwas darüber vom Augapfel durchschnitten worden, und entfernte sich der zurückgebliebene kleine Stumpf durch die verbesserte Stellung des Auges so weit von dem

hinteren Theile des Muskels, dass beide Theile nicht durch Zwischenmasse vereinigt werden konnten, so bildet jener, indem er anfangs sich aufbläht, den Mittelpunkt jener Granulation, gleichsam ihren festeren Kern. Ist dagegen die Sehne des Muskels hart an der Sclerotica abgetrennt, so zieht sich dieser Theil ebenfalls zurück, und man findet niemals in späterer Zeit in der Mitte der Granulation dieses härtliche Knötchen. Während diese ihn umgebende lockere Masse durch aufgelegtes Bleiwasser, durch Bestreichen mit Extractum saturni und endlich durch Berühren mit Lapis infernalis allmählig verschwindet, wird dadurch jene perlförmige und perlfarbene Erhöhung nicht zum Weichen gebracht, sondern noch mehr verdichtet. Es ist daher rathsam, theils der Unbequemlichkeit, theils der kleinen Entstellung wegen, welche dadurch hervorgebracht wird, sie zu entfernen. Dies kann zu jeder Zeit geschehen, nachdem die Operationswunde fast geheilt ist, die Granulation mag noch blutroth oder schon zusammengeschrumpft sein.

So leicht nun auch das Abtragen dieser Aufwulstung ist, so darf man sich doch nicht schmeicheln, sie durch einen Scheerenschnitt, ohne dass ein Assistent die Augenlider auseinander zieht, zu entfernen. Man bedient sich dazu einer kleinen, auf der Fläche gebogenen Augenscheere, wie sie zur Operation des Schielens gebraucht wird; während dort die concave Seite der Scheere dem Auge zugewendet war, ist es hier die convexe. Mit leicht geöffneten Branchen nähert man sich der zu entfernenden Wulst und erfasst den günstigen Moment des Stillestandes des Auges, um mit einem Schnitt die Masse abzutrennen. Bei sehr unruhigen und ängstlichen Kranken, besonders wenn die Wulst bereits zum festen blutleeren Knötchen verhärtet ist, geht man sicherer, wenn man nach gehöriger Fixirung der Augenlider das Knötchen mit einer Hakenpincette fasst und dann mit einem Scheerenschnitt abträgt.

Je nachdem die Masse blutreich oder blutarm ist, wird die Wunde entweder einige Tropfen Blut geben, oder nur ein wenig blutiges Serum ausschwitzen. Reaction, welche eine stren-

gere Nachbehandlung erforderte, habe ich niemals eintreten sehen; das blosse Waschen mit kaltem Wasser war hinreichend, ihr vorzubeugen. Selten stellte sich nach dem Abtragen der Wucherung eine neue ein, welche eine abermalige Entfernung derselben nöthig machte. Guerin's Furcht vor diesen Wucherungen ist unbegründet, da sie theils selten vorkommen, wenn nur der Conjunctivaschnitt nicht übermässig gross gemacht wird, theils kein Nachtheil dadurch herbeigeführt wird. In einigen Fällen erwuchs aus ihnen sogar ein bedeutender Vortheil. Wenn z. B. nach der Durchschneidung des M. rectus internus, der äussere grade Augenmuskel gleich so stark zu wirken anfing, dass der Augapfel sich etwas nach aussen drehte, so vermittelte die Wucherung im inneren Augenwinkel die Zurückführung des Auges nach innen, theils durch organischen Zusammenhang mit dem hinteren Theile des Muskels, theils durch Bildung einer contrahirenden Narbenmasse. In Fällen dieser Art darf das Abtragen der Wucherung nicht frühe unternommen werden, weil man dadurch dem äusseren Muskel noch mehr das Uebergewicht verschafft und die anziehende Narbe die Verbindung mit dem hinteren Theile des Muskels verliert. Das Bestreichen mit Extractum saturni, oder bei derberer Masse mit Lapis infernalis, ist hier das beste Verfahren.

Ich werde nun einige Fälle von ungewöhnlich starker Wucherung nach der Operation anführen.

Sehr starke Wucherungen im inneren Augenwinkel entstanden nach der Operation von Strabismus internus bei der Henriette S., welcher ich beide Augen operirt hatte. Es waren die inneren graden Augenmuskeln einige Linien hinter der Sehne abgeschnitten. Die Stellung der Augen war darauf natürlich. — Eben so bei Franz S., aus Böhmen, 25 Jahr alt, mit graublauen Augen, von denen das rechte nach innen schielte und sehr schwachsichtig war. Oft fand Doppelsehen Statt. Da der Muskel einige Linien von der Sclerotica entfernt abgeschnitten worden war, so entstand auch hier eine starke Granulation, welche mit der Scheere entfernt wurde. Das

Schielen hatte ganz aufgehört. — Der Kaufmann B., 36 Jahr alt, mit blaugrauen Augen, schielte seit frühester Kindheit mit dem linken stark nach innen; das Sehvermögen war auf diesem Auge sehr schwach. Es wurde der Muskel einige Linien von der Sclerotica entfernt durchschnitten und die sich später bildende Granulation mit der Scheere entfernt. Die Stellung des Auges war vollkommen normal. — Bei Friedrike U., 12 Jahr alt, mit blauen Augen und starkem Schielen des linken nach innen, entstand nach der Operation eine so starke schwammige Wucherung im inneren Augenwinkel, dass dadurch ein Theil der Cornea bedeckt und das Schliessen der Augenlider erschwert wurde; das übrige Auge zeigte keine Spur von Röthe. Das Abtragen der Wucherung war von einer ziemlich starken Blutung begleitet. Es wurde kaltes Wasser aufgelegt und in wenigen Tagen war die Heilung vollkommen. — Bei Fräulein Friedrike G., 20 Jahr alt, entstand nach der Operation von Strabismus externus auf dem rechten Auge, eine sehr üppige Wucherung von dem Umfange und der Farbe einer kleinen breitgedrückten Felderdbeere; das übrige Auge zeigte kein einziges injicirtes Gefäss. Die schwammige Granulation wurde abgetragen und anfangs kaltes Wasser angewendet, später verdünnte Aqua saturnina. Keine Spur von einer Statt gehabten Operation war an dem Auge sichtbar. — Nur zweimal kam mir der folgende Fall vor: Herr F., 20 Jahr alt, von scrophulösem Habitus, wurde von mir wegen Strabismus internus des linken Auges mit dem besten Erfolge operirt. Bald aber entwickelte sich aus dem inneren Augenwinkel eine bedeutende Excrescenz von schwammiger Beschaffenheit, die zu Blutungen geneigt war; dazu gesellte sich nach einigen Tagen eine ödematöse Anschwellung der Conjunctiva, so dass diese Membran als grosse Wulste sich hervordrängte. Der Augapfel stand vollkommen grade in der Mitte. Ich exstirpirte nicht bloss die fungöse Masse, sondern auch die Wulste der Bindehaut mittelst der Scheere. Danach entstand eine wohlthätige Blutung; kalte Umschläge und Abführungen verhinderten den Eintritt der Entzündung, und die Hei-

lung war binnen 14 Tagen so vollkommen, dass man dem Auge keine vorgenommene Operation ansehen konnte.

Von den späteren Merkmalen, welche nach der Operation des Schielens am Auge wahrgenommen werden.

Der innere Augenwinkel gestattet noch längere Zeit nach erfolgter Heilung der Operationswunde genaue Beobachtungen über die leisen Veränderungen anzustellen, welche an diesem Orte später geschehen. Nach der Durchschneidung anderer Muskeln des Augapfels ist diese Beobachtung unvollkommen, da der Operationsort von den Augenlidern bedeckt wird.

Die Spuren der Operation des Schielens nach innen sind bei jungen gesunden Personen im günstigsten Fall nach 8, höchstens nach 14 Tagen gänzlich verschwunden. Die genaue lineäre Verwachsung der Conjunctivaränder ist dazu nöthig.

In anderen Fällen ist zwar die Wunde vollkommen geheilt, aber es zeigt sich noch mehrere Wochen lang eine Röthe im inneren Augenwinkel und die Conjunctiva erscheint im nächsten Umkreise injicirt. Es ist oft ein Zeitraum von mehreren Wochen bis zum gänzlichen Verschwinden dieser Röthe erforderlich, gegen welche Bleiwasser mit Kirschlorbeerwasser die besten Dienste leisten.

Wenn Granulationen im inneren Augenwinkel entstehen — ein Beweis, dass die Conjunctivawunde nicht durch die erste Vereinigung geheilt ist — so bleibt nach deren Verschrumpfen oder nach der Abtragung noch längere Zeit eine röthliche, feste, nicht den Glanz der Conjunctiva zeigende Stelle zurück, welche dann später ebenfalls weiss und glänzend wird.

Sind Monate nach der Operation verstrichen, ist die Röthe im inneren Augenwinkel verschwunden, es mag die Wunde durch unmittelbare Verwachsung der Conjunctivaränder oder durch Granulation geschlossen sein, so zeigen sich an manchen Augen bei vollkommen normaler Stellung und Beweglichkeit einige Merkmale, welche dem Kenner sogleich die Statt gehabte Schieloperation anzeigen.

Es findet sich nämlich bisweilen an der Stelle, wo die Bindehaut den Bulbus verlässt, eine Furche von mehreren Linien Länge, die von oben nach unten verläuft, bei der Wendung des Auges nach innen tiefer und schmäler wird, so dass ihre Wände sich fast berühren, bei der Drehung des Auges nach aussen sich aber durch die Dehnung der Conjunctiva abflacht. Diese Furche befindet sich an dem früheren Operationsorte und wird durch die verkürzende Narbensubstanz des tiefer liegenden Zellgewebes hervorgebracht. Mit der Länge der Zeit wird sie undeutlicher und verschwindet wohl bisweilen ganz; bei einigen Personen habe ich sie indessen noch zwei Jahre nach der Operation unterscheiden können. In den Fällen, wo ein späteres Schielen auf die entgegengesetzte Seite eintritt, zeigt sich statt der Furche eine glatte Spannung der zum Bulbus hinübergehenden Conjunctiva.

Von der stärkeren Prominenz und beschränkten Beweglichkeit des Augapfels nach der Operation des Schielens.

Der Augapfel erscheint in einzelnen Fällen nach der Durchschneidung eines oder mehrerer Augenmuskeln, besonders nach der Durchschneidung des M. rectus internus, grösser und convexer. Bald ist damit normale Stellung und vollkommene Beweglichkeit, bald ein Schielen auf die entgegengesetzte Seite mit eingeschränkter Beweglichkeit verbunden. Diese Erscheinung kommt besonders bei grosser Straffheit des Muskels, oder bei grossen gewölbten Augen mit laxer Muskulatur unmittelbar nach der Durchschneidung des Muskels vor; bald bildet sie sich erst später aus. Besonders wird dieser Uebelstand noch dadurch mit begünstigt, dass die Operationswunde zu gross gemacht, der Augapfel in einem zu weiten Umkreise gelöst und seine Sehnenscheide zu weit durchschnitten wurde. Wenn der Augapfel unmittelbar nach der Operation stärker prominirt, so ist die Schliessung der Augenlider und ein durch einen Charpieballen und einen breiten Pflasterstreifen anzubringender Druck das beste Mittel, der Zunahme des Uebels vor-

zubeugen, ja sogar das Auge in normaler Stellung zu erhalten. Mehrere Personen habe ich auf diese Weise mit Erfolg behandelt. Es ist aber nöthig, dass mehrmals am Tage der innere Augenwinkel gelüftet und das Auge ausgewaschen werden. Bei der sich später und allmählig einstellenden Hervorragung des Augapfels ist die öfter zu wiederholende Excision kleiner Bindehautfalten, durch welche eine Verkürzung dieser Membran und Verdichtung des unter ihr liegenden Zellgewebes entsteht, zu empfehlen. Ich habe mehrmals vergrössert scheinende Augen fast zu ihrem Normalansehen zurückgeführt. Die Excision einer Falte im inneren Augenwinkel allein ist ungenügend, sondern die Faltenausschnitte müssen den ganzen inneren Halbkreis des Bulbus nach und nach umschreiben. Etwa alle 8 Tage wird die Operation wiederholt, eine mehrere Linien grosse Conjunctivafalte mit einer feinen Hakenpincette gefasst und mit einer feinen flach-convexen Scheere abgeschnitten. Nach geschehener Vernarbung werden die Stellen mit Lapis infernalis bestrichen, um die Membran noch mehr zu verdichten. In leichteren Fällen zeigte sich die Anwendung des Höllensteins allein, ohne Ausschneiden der Bindehaut, nützlich.

Was nun das eingeschränkte Bewegungsvermögen des Augapfels nach der Operation des Schielens betrifft, so findet sich dasselbe nur bisweilen nach der Durchschneidung des M. rectus internus, wenn der Augapfel eine stärkere Prominenz angenommen, besonders wenn er nach aussen abgewichen ist. Ragt der Bulbus nur etwas weiter hervor, so ist die Bewegung in dem inneren Augenwinkel nur etwas unfreier, sie geht gleichsam etwas langsamer und mit einer Art von Anstrengung vor sich; besonders kann der Augapfel nicht etwas in den Angulus internus versenkt und der Hornhautrand nicht der Thränencarunkel nahe gebracht werden, sondern es bleibt zwischen beiden Theilen, selbst bei der grössten Anstrengung, ein ziemlich breites Scleroticafeld sichtbar. Bei dieser etwas verringerten Beweglichkeit des Augapfels, welche übrigens nur dem Sachkenner bemerkbar wird, ist anzunehmen, dass die Augen-

bewegungen nach innen theils durch den M. obliquus superior, theils durch den M. rectus internus bewirkt werden, dass letzterer aber an seiner Durchschnittsstelle entweder durch eine dürftige Zwischenmasse wieder vereinigt worden sei, oder dass sich das hintere Ende des Muskels allein, ohne mit dem vorderen wieder in Verbindung getreten zu sein, ungünstig an die Sclerotica angesetzt habe.

Die Verwandlung der nach innen schielenden Augen durch die Operation in nach aussen schielenden Glotzaugen, ist immer ein beklagenswerthes Ereigniss, dass nicht bloss mit grosser Entstellung und Störung des Bewegungsvermögens des Augapfels nach innen, sondern auch mit der des Gesichts verbunden ist. Stehen beide Augen nach aussen, so sieht der Patient nur mit dem einen, welches er durch Drehung des Kopfes dem Gegenstande zukehrt. Wenn das Auge stark in den äusseren Winkel getreten ist, so kann es selten viel weiter als in die Mitte gebracht werden, mit grosser Anstrengung wohl noch etwas weiter nach innen; zwischen dem Hornhautrande und der Thränencarunkel bleibt bei der grössten Bemühung noch ein grosses Scleroticafeld mit stark gespannter Conjunctiva, ohne Spur von natürlicher oder erworbener Conjunctivafurche, sichtbar. Durch das Schliessen des anderen Auges wird die Stellung etwas verbessert und dem Kranken eine etwas günstigere Stellung des Bulbus möglich. Diese gestörte Beweglichkeit des Auges nach innen ist Folge, dass der durchschnittene Muskel entweder gar nicht wieder mit dem Augapfel in Verbindung getreten ist, oder sich höchst unvortheilhaft weit nach hinten inserirt habe. Die schwachen Bewegungen nach innen werden hier allein durch den M. obliquus superior bewirkt, welcher aber durch den M. rectus externus nach und nach überwältigt wird, daher allmählige Zunahme des Schielens nach aussen.

Durch die oben angegebene Excision von Conjunctivafalten an dem inneren Halbkreise des Bulbus und durch Aetzen dieser Gegend, wird mit der sich verbessernden Stellung des Augapfels auch wieder grösseres Bewegungsvermögen herbeigeführt. Der M. obliquus superior fühlt sich dann durch die

haltenden Narbenmassen der Conjunctiva und des Zellgewebes unterstützt, und der unvereinigte M. rectus internus tritt durch die Verdichtung des Zellgewebes, mit dem das Wundende verklebt war, wieder in einige indirecte Verbindung mit dem Augapfel, dessen Wälzung nach innen er nun wieder zu unterstützen vermag.

Von dem Verhalten der durchschnittenen Augenmuskeln und dem Werthe der verschiedenen Operationsmethoden.

Die experimentirende Physiologie lehrt uns, dass die Enden der quer durchschnittenen Muskeln von einander weichen, so dass zwischen ihnen ein leerer Raum entsteht. Diese Retraction ist im Augenblick der Trennung am stärksten, daher die Entfernung am grössten, und zwar nach der Seite hin, wo sich der längere und dickere Theil des Muskels befindet. Sie ist grossentheils spasmodisch und die retrahirten Muskelenden zeigen sich fest zusammengeballt. Bald lässt dieser Krampf etwas nach, die Enden treten durch Schlafferwerden der Muskelfasern wieder einander näher und der Zwischenraum füllt sich mit ergossenem Blute an; aus der Wundfläche des Muskels und der benachbarten Umgebung schwitzt plastische Lymphe aus, das Fibrin-Cruorgerinnsel wird organisch, verschmilzt mit der erstarrten Lymphe und organisirt sich zu einer derberen zellgewebigen Mittelsubstanz, welche die getrennten Muskelenden oft wieder in sehr nahe Berührung mit einander bringt, worauf der Muskel, wenn auch bisweilen ein wenig gestört, seine alten Functionen zu verrichten im Stande ist. Wird ein Muskel von seiner Insertionsstelle getrennt, so kann er sich nur nach einer Seite hinziehen; die Retraction ist dann verhältnissmässig geringer, als wenn er in der Mitte durchschnitten wurde, da er hier nicht in seinem Innersten eine Störung erlitt. Einige Zeit nach der Verletzung erschlafft er nun wieder, so dass das getrennte Ende sich wieder dem Punkte, an dem es inserirte, näherte.

Diese Erscheinungen, welche wir nun bei allen zufälligen

oder absichtlichen Durchschneidungen der Muskeln beobachten, wozu uns in den letzten Jahren unzählige orthopädische Operationen Gelegenheit gegeben haben, wiederholen sich auch bei der Durchschneidung der Augenmuskeln im Kleinen. Im Augenblick der Durchschneidung eines Augenmuskels sehen wir die Enden an der Trennungsstelle wie durch einen elektrischen Schlag auseinander fahren. Die Hauptveranlassung zu diesem schnellen, starken Auseinanderweichen ist besonders die, dass der Muskel sich in dem Augenblicke der Durchschneidung, durch das gewaltsame Rollen des Augapfels auf die andere Seite, im höchst angespannten Zustande befand. Betrachtet man die Wundflächen, so erscheinen diese, wenn es z. B. ein innerer grader Augenmuskel war, etwas schräge, so dass der Spalt zwischen den Enden vorn weiter als an der Sclerotica ist. Der Grund hiervon ist nicht schwer einzusehen. Hart an der Sclerotica können sich die Muskelenden nicht so stark zurückziehen als an der Oberfläche, da sie dort durch Zellgewebe an die Sclerotica zum Theil festgehalten werden.

Anders verhält es sich, wenn nach der Blosslegung des Muskels dieser durch Abschieben mit einem stumpfen Instrument von der Sclerotica gelöst wird, so dass er einen freien, nur vorn am Augapfel und hinten an einer Orbitalwand befestigten Strang bildet. Hier ist das Auseinanderweichen der Enden weit beträchtlicher, oft mehrere Linien, und die Wunden der freien Muskelenden bilden zwei ganz grade kleine Flächen.

Wird aus dem contrahirten Muskel gar ein Stück herausgeschnitten, so wird die Entfernung der Enden dann noch um so viel weiter von einander erfolgen, als das Stück gross war. Diese Operationsmethode möchte bei Muskelverkürzungen wohl nicht zu empfehlen sein. Nur aus einem entgegengesetzten Grunde bei Verlängerung eines Augenmuskels. Hier kann ein Stück aus dem paralysirten Muskel excidirt und dann der contrahirte Opponent durchschnitten werden. Nach der Durchschneidung eines gelähmten Augenmuskels ist die Zurückziehung der Enden sehr unbedeutend.

Endlich was die Durchschneidung des Augenmuskels oder vielmehr seiner Sehne, mit welcher er sich an die Sclerotica ansetzt, betrifft, so sehen wir nach der Trennung den Muskel sammt dem sehnigen Ende sich in den Grund der Wunde zurückziehen, viel stärker dann, wenn die vorherige Lösung des Muskels von der Sclerotica vorgenommen worden war. War die äussere Wunde nur klein, so verschwindet das sehnige Muskelende, indem es sich zurückzieht, vollständig.

Den in seiner Substanz durchschnittenen oder an seiner Sehne vom Augapfel getrennten Muskel sehen wir nach dem, allen durchschnittenen Muskeln eigenen Gesetze, sich wieder nähern, verbinden, anheften oder getrennt bleiben, je nachdem die Umstände das eine oder das andere herbeiführten. Von der ersten Blutergiessung an, bis zur Ausschwitzung der plastischen Lymphe und der organischen aus ihr und dem ergossenen Blute sich bildenden interstitiären Masse, ist nur ein Zeitraum von wenigen Tagen erforderlich, da alle diese Processe in der Nähe des Augapfels mit unendlicher Schnelligkeit verlaufen. In der Regel bildet diese Zwischensubstanz eine dicke Wulst, welche mit den benachbarten Theilen zusammenhängt, in späterer Zeit bisweilen eine Furche, und bei grosser Entfernung der Muskelenden von einander oft nur einen dünnen Streifen. Allemal war die Zwischensubstanz, zu deren Untersuchung viele wegen Recidiv zu allen Zeiten unternommene Operationen Gelegenheit gaben, in den ersten Wochen blutreich, in späterer Zeit derb, bleich und narbenartig, fest mit der Sclerotica zusammenhängend.

Mancherlei Verschiedenheiten des Verwachsens der Muskelenden oder des Anwachsens an die Sclerotica kommen nun vor, wie ich dieselben bei der Wiederholung der Operation beobachtete.

Der getrennte Muskel verwächst unmittelbar durch eine sehr schmale Zwischensubstanz.

Oder diese ist stärker, oder noch bedeutender, oder endlich lang, dünn und unvollkommen.

Oder es bildet sich gar keine Zwischensubstanz, weil die

Enden wegen stärkerer Wendung des Auges auf die andere Seite hin sich nicht wiederfinden konnten.

Jedes Muskelende verwächst mit der Sclerotica.

Das vordere Ende, wenn es klein war, tritt oft an die äussere Oberfläche, wegen Umwälzung des Auges, und verschrumpft.

Der in der Sehne durchschnittene Muskel zieht sich weiter nach hinten zurück und inserirt sich dann weiter nach hinten an den Bulbus in der graden horizontalen Richtung.

Der vorn oder weiter nach hinten durchschnittene Muskel setzt sich bisweilen mit dem Ende weiter nach oben gleitend, häufiger aber weiter unter- und hinterwärts an die Sclerotica. In grader Linie treffen dann die Muskelenden nicht aufeinander, sondern im seitlichen Knie.

Endlich das hintere Muskelende oder die am Bulbus abgeschnittene Sehne vereinigen sich gar wieder nicht mit dem Bulbus, sondern verkleben nur mit dem benachbarten Zellgewebe oder mit ihm und der inneren Fläche der Conjunctiva, so dass der Muskel bei seiner Zusammenziehung den Augapfel nicht direkt anzieht, sondern nur die fester an den Bulbus anliegende Conjunctiva, und durch diese wieder den Augapfel. Dieser Fall kommt öfter vor, als man glauben sollte, und findet sich besonders da, wo später nach der Operation ein starkes Schielen auf die entgegengesetzte Seite eintritt.

Aus diesen physiologischen Untersuchungen über das Verhalten der nach den drei möglichen Trennungsarten verkürzten Augenmuskeln, noch mehr aber aus allen meinen Beobachtungen, ergiebt sich Folgendes für die Bestimmung des Werthes der drei Hauptmethoden der Operation des Strabismus.

1) Die Excision eines Stückes aus dem, das Schielen durch übermässige Contraction bewirkenden Muskel, sei es durch doppelte Quertrennung aus der Muskelsubstanz entnommen, oder sei das vordere Ende des Muskels nach vorangegangener Durchschneidung dicht am Bulbus abgetragen, giebt die schlechtesten Erfolge, besonders wenn es beim Strabismus in-

ternus angewendet wird. Nach dieser Operationsart dreht sich das Auge später am häufigsten auf die entgegengesetzte Seite, besonders wenn die untere Fläche des Muskels weit nach hinten abgelöst wurde. Es treten bei dieser Operationsmethode die Muskelenden entweder gar nicht wieder mit einander in Verbindung, weil sich keine gehörige Zwischenmasse bildet, oder dieselbe ist schwach und dünn und wird später durch die Wirkung des Antagonisten fadenförmig ausgedehnt. Der überraschende Erfolg dieser Methode unmittelbar nach der Operation beim stärksten Schielen nach innen, kann zu ihrer Anwendung verleiten, die spätere üble Erscheinung aber davon abhalten. Ich habe dies in erster Zeit öfter ausgeübte Verfahren längst wieder verworfen und es nur noch zur Verkürzung eines übermässig verlängerten paralysirten Muskels angewendet.

2) Die Tenotomie des Augenmuskels gewährt bei ihrer Ausübung den Vortheil, dass sie am leichtesten ist, da die Sehne den vordersten Punkt des Muskels bildet, und dass der Tendo des Muskels glatt, hart am Bulbus mit einem Scheerenschnitt getrennt werden kann. In dem Verlaufe des Heilungsprocesses gewährt sie den Vortheil, dass die Wunde viel leichter als nach den anderen Operationsmethoden heilt, indem sich nicht das vordere, mit dem Augapfel durch die Sehne in Verbindung gebliebene Muskelstück durch das Umrollen des Augapfels herausschlägt. Es entsteht nach dieser Operationsart keine wuchernde, granulirende Wulst am inneren Augenwinkel, nur sehr selten einige kleine Granulationspünktchen an den Wundrändern der Conjunctiva. Dagegen tritt nach dieser Methode ebenfalls die Gefahr ein, dass sich der nach hinten zurückziehende Muskel entweder ungünstig oder gar nicht wieder an den Bulbus ansetzt, besonders da die durchschnittene Sehne nicht grosse Disposition zeigt, an eine Fläche der Sclerotica, welche nicht eigentliche Wundfläche bildet, anzukleben.

3) Die einfache Durchschneidung des Augenmuskels 4 bis 5 Linien von der Sehne entfernt, giebt die günstigsten Resultate, da die Muskelenden sich durch interstitiäre Masse wie-

der verbinden, auch selbst im Fall einer Auswärtsdrehung des vorderen Muskelsegments durch Entzündung, Auflockerung und Wucherung wieder aneinander gebracht werden. Nach der Anwendung dieser Methode erfolgt zwar bisweilen ein Recidiv auf die nämliche Seite, wo die Muskelenden per primam intentionem wieder mit einander verwachsen sind, doch hört es mit Erweichung der Narbe auf. Der Muskel wird auch schon zum Theil dadurch verlängert, dass er durch seine Durchschneidung einen Theil seiner Contractionskraft verloren hat, wie dies bei allen anderen durchschnittenen Sehnen und Muskeln der Fall ist. Die Orthopädie leistet hier besonders viel.

Von der Eigenthümlichkeit der Conjunctiva beim Schielen.

Die Bindehaut zeigt nur bei dem höheren Grade von Strabismus convergens und divergens bisweilen einige Abweichungen; bei allen anderen Arten des Schielens habe ich sie vollkommen normal, dünn, durchsichtig und weder laxer noch derber als bei ganz gesunden Augen angetroffen.

Beim starken Schielen nach innen lag der umgedrehte Augapfel der Caruncula lacrymalis oft so nahe, dass er diese berührte. Die Conjunctiva zeigte hier und in der nächsten Umgebung keine lockere, faltige Beschaffenheit, so dass sie mit einem Häkchen leicht in die Höhe zu heben war, sondern sie erstreckte sich, vom Bulbus faltenlos in den inneren Augenwinkel hinübergehend, fast zu den Thränenpunkten fort. Mit einem Häkchen gefasst und angezogen setzte sie, deutlich fühlbar, beim Versuch zum Hinüberrollen des Bulbus auf die andere Seite, grösseren Widerstand entgegen, als der verkürzte Muskel, welcher bei diesem Anziehen noch gar nicht in Anspruch genommen wurde. Ihrer Farbe nach war sie weiss und transparent, meistens jedoch weniger als die übrige Conjunctiva, bisweilen perlmutterfarben, mitunter undurchsichtig, fast kreidefarben; diese auffallenden Veränderungen der Bindehaut fanden sich nur beim Schielen nach innen.

Beim Durchschneiden dieser veränderten Bindehaut zeigte dieselbe eine bedeutende Derbheit und Festigkeit; unter dem Scheerenschnitt gab sie fast das Gefühl, als wenn man eine Cornea durchschneidet. Ihre untere Fläche hing fest mit dem darunter liegenden Zellgewebe zusammen, welches ebenfalls starrer, dichter und weniger elastisch war, als das glasklare, dem Zellgewebe der Amphibien ähnliche Zellgewebe zwischen Conjunctiva und Bulbus bei Säugethieren und Menschen. Dies dichte Zellgewebe lagerte oft in ziemlich weiter Ausbreitung im ganzen inneren Augenwinkel unter der Bindehaut und setzte sich nach mehreren Seiten hin als Stränge fort, welche sich nach dem Augenhöhlenrande, dem Bulbus und dem graden Augenmuskel erstreckten.

Unbedingt glaube ich, dass diese Verkürzung und Verdichtung der Conjunctiva nicht Ursache, aber Folge des Schielens war, und dass der ungewöhnlich verkürzte und contrahirte Muskel zu jener Umwandlung des Gewebes Veranlassung gegeben hatte.

Abnormer Zustand der Augenmuskeln beim Schielen.

Wenn wir beim Schielen das Auge falsch gestellt und sich falsch bewegen sehen, so werden wir immer darauf zurückkommen, dass die das Auge bewegenden Muskeln die Hauptveranlassung dieses Zustandes sind. Bei jeder Art und jeder Form des Schielens sind demnach die Muskeln entweder die Ursache des Strabismus, oder erzeugte ihn ein anderes Leiden, so ist wiederum die Wirkung der Muskeln alterirt und ihre Aktion bei veränderter Stellung des Auges anders, als im normalen Zustande. Während früher auf hypothetischem Wege manche Einsichten in den Bewegungsapparat des Auges gewonnen wurden, so hat uns erst die Operation des Schielens in das innerste Gebiet der Physiologie des Bewegungsapparates des Auges eingeführt und uns hier einen Schatz von neuen Kenntnissen aufgeschlossen.

Mangelhafte Entwickelung der Augenmuskeln und Mikrophthalmus.

Als Hemmungsbildung des Auges finden wir die Augenmuskeln bisweilen nicht gehörig entwickelt, mitunter auch ganz fehlend. Im Ganzen gehören diese Beobachtungen aber zu den grössten Seltenheiten; denn selbst Augen, bei denen edlere Theile mangelhaft entwickelt waren, zeigten noch eine vollständige Ausbildung sämmtlicher Augenmuskeln. Man sah sie selbst dort noch vollständig, wo der N. opticus fehlte. Seiler fand bei der anatomischen Untersuchung eines Mikrophthalmus, dass der M. rectus superior und der M. rectus inferior des rechten Auges und der M. obliquus inferior des linken Auges fehlten. Bei vollkommener Entwickelung beider Augen fand er rechts keine M. obliqui, links keinen M. rectus superior und ebenfalls keine obliqui (Baumgarten, über das Schielen und dessen operative Behandlung. Leipzig, 1841.).

Der gänzliche Mangel eines Augenmuskels ist mir noch nie aufgestossen, wohl aber ungewöhnliche Dünne und Kleinheit, jedoch immer mit Rigidität gepaart; dabei waren grade diese unentwickelt scheinenden Muskeln die activen, welche das Schielen veranlassten. In zwei Fällen von Mikrophthalmus, deren weiter unten bei Nystagmus ausführlicher Erwähnung geschehen wird, fanden sich, ungeachtet der dürftigen Entwickelung der Augen, die Augenmuskeln so vollkommen und kräftig entwickelt, wie bei normal gebildeten Sehorganen.

Fehlt ein Augenmuskel ganz, so wird der der leeren Stelle gegenüberliegende Muskel das Auge auf das widernatürlichste an seiner Seite permanent festhalten. Dieser Muskel ist zu durchschneiden, an der Seite des fehlenden Muskels ein beträchtliches Stück Bindehaut mit dem darunter liegenden Zellgewebe zu excidiren, und den Augapfel während der Heilung nach dieser Seite hin mittelst eines Fadens gerichtet zu erhalten.

Bifurcation der Augenmuskeln.

Ueberzählige Augenmuskeln sind niemals gesehen worden, die Bifurcation dagegen gehört nach dem hier Anzuführenden zu den höchst seltenen Ereignissen.

Eine merkwürdige Bifurcation des M. rectus internus beobachtete ich. Bei der Operation eines jungen Mannes, welcher an Strabismus convergens des linken Auges mit geringer Beweglichkeit nach aussen seit seiner Geburt litt, fand ich, dass der innere grade Augenmuskel sich in der Tiefe der Orbita in zwei gleich starke Bäuche spaltete, welche 4 Linien von einander entfernt, sich jeder mit einem Tendo an den Augapfel ansetzten. Beim stärkeren Anziehen mit einem stumpfen Haken zeigten sich die Muskelfasern schon weit nach hinten etwas divergirend. Nachdem die Sehnen beider Bäuche durchschnitten worden waren, zogen sie sich einander nähernd zurück und der Augapfel stellte sich grade. Die Heilung erfolgte bald. Es war nicht bloss das Schielen, sondern auch ein hoher Grad von Amblyopie durch die Operation gehoben worden.

Dies ist der einzige Fall von wahrer Bifurcation eines Augenmuskels, welcher mir vorgekommen ist. Phillips in seiner Schrift erwähnt dagegen, dieselbe sehr oft gesehen zu haben; wahrscheinlich hat er aber die membranenartige Ausbreitung des M. rectus externus, bei welcher einzelne Muskelbündel von einander abweichen, auch hierher gezählt.

Abnormer Ansatz der Muskeln an den Augapfel.

Die abnorme Anheftung der Augenmuskeln an den Bulbus ist eine häufige Ursache des Schielens, und in dieser Beziehung habe ich mannichfache Abweichungen gesehen, sowohl in Bezug auf weiter nach vorn und hinten, als auch in der seitlichen Richtung, wodurch ausser der einfachen Abweichung

von der Schaxe, noch eine falsche rotirende bewirkt wurde. Am häufigsten fand sich der M. rectus internus beinahe hinten an die Sclerotica angesetzt, wodurch immer ein hoher Grad des Schielens herbeigeführt wurde; er war dann gleichzeitig verkürzt und rigider, der M. externus dagegen ausgedehnt. Diese zu weit nach hinten gelegene falsche Muskelinsertion kommt besonders bei kleinen, sehr tief liegenden Augen vor; sie ist als Fehler der ersten Bildung zu betrachten, da sie unmöglich nach der Geburt entstanden sein kann.

Der günstige Erfolg der Durchschneidung des zu weit nach hinten sich inserirenden Muskels ist nicht immer zuverlässig; denn da dieser Zustand meistens bei kleinen, tiefliegenden Augen vorkommt, welche durch Trennung eines Muskels sich nicht bedeutend in der Stellung ändern, so kommt öfter ein Recidiv vor, wiewohl man eher eine Drehung des Augapfels auf die entgegengesetzte Seite erwarten sollte. Diese habe ich aber hier nie eintreten sehen. Wo der M. rectus externus sich zu weit nach hinten zu inseriren schien, wie mir dies in früherer Zeit mehrmals vorkam, da beruhte dies auf der Erscheinung, dass der grade äussere Augenmuskel sich nicht so deutlich mit einem schmalen, kurzen Sehnenbande an die Sclerotica ansetzt, sondern oft als eine sich nach vorn breit ausdehnende, transparente Haut allmählig in die Sclerotica verliert. Ich kann daher keinen Fall anführen, in dem ich eine wirkliche falsche, zu weit nach hinten liegende deutliche Insertion dieses Muskels erkannt hätte, wiewohl sie gewiss auch vorkommt.

Dagegen waren die Beobachtungen von einer zu weit nach hinten befindlichen Insertion des M. rectus internus um so häufiger; einige Beispiele hiervon sind der Mittheilung werth: Dlle. E., 32 Jahr alt, mit blauen Augen, schielte mit dem linken Auge nach innen. Das Auge konnte nur wenig nach aussen gewendet werden. Nach der Durchschneidung des Muskels, welcher sich weit nach hinten inserirte, trat keine bedeutende Besserung des Schielens ein. — Juwelier R., 21 Jahr alt, schielte seit frühester Kindheit sehr stark nach innen, besonders mit dem linken Auge. Der M. rectus internus inserirte

sich sehr weit nach hinten, war dabei sehnig und unnachgiebig, so dass das Auge durch den Muskelhaken wenig aus seiner Lage gebracht werden konnte. Die Operation hatte eine bedeutende Besserung, aber keine gänzliche Hebung des Schielens zur Folge, da wenigstens in der ersten Zeit noch eine kleine Convergenz des Augapfels zurückblieb. — Das auffallendste Beispiel von zu weit nach hinten gelegener Insertion des M. rectus internus gab Fräulein v. U., 20 Jahr alt, mit braunen Augen. Das linke schielte im höchsten Grade nach innen. Der Muskel hatte die Beschaffenheit eines kurzen, straffen, sehnigen Bandes, welches sich weit nach hinten an die Sclerotica ansetzte. Die Durchschneidung half wenig. Eine spätere wiederholte Trennung und Entfernung einer Hautfalte aus dem äusseren Augenwinkel hatte einen befriedigenden Erfolg.

Die abnorme, zu weit nach vorn gelegene Insertionsstelle der Augenmuskeln haben wir ebenfalls nur Gelegenheit gehabt beim M. rectus internus und externus zu beobachten. So wie der zu weit nach hinten gelegene kleine Muskelansatz bei kleinen, tiefliegenden Augen vorkommt und mit Straffheit verbunden ist, so findet sich die zu weite Insertion nach vorn nur bei grossen Glotzaugen, und gewöhnlich am inneren und äusseren Augenmuskel beider Augen zugleich. Er ist mit Verlängerung und Laxität verbunden. Die Muskeln sind hier schon bisweilen durch die Conjunctiva deutlich zu sehen. Der das Schielen veranlassende Muskel ist mehr durch permanenten Krampf contrahirt, als durch parenchymatöse Starrheit. Einige auffallende, hierher gehörige Beispiele mögen das Obige constatiren: Richard G., 14 Jahr alt, mit blauen Augen, schielte von der Geburt an mit dem linken Auge stark nach innen. Als ich bei dem neugebornen Kinde einer Hernia congenita wegen um Rath gefragt wurde und man mich auch auf das Schielen aufmerksam machte, ahnete ich nicht, dass dies mir später zu einer Operation an dem Kinde Gelegenheit geben würde. Das Auge war tief in den inneren Augenwinkel hineingezogen und das Gesicht sehr schwach. Die Operation war

sehr schwierig, da die Augenlidspalte eng und der kleine Bulbus tief in der Augenhöhle versteckt war. Nachdem ich durch einen grossen halbmondförmigen Schnitt die Conjunctiva gespalten und den Bulbus an seiner inneren Seite in einem beträchtlichen Umfange entblösst hatte, erschien endlich in ungewöhnlicher Entfernung vom Hornhautrande die Sehne des graden inneren Muskels. Beim Hervorziehen mit dem Muskelhaken zeigte sich der Muskel selbst dünn, bandartig und so unnachgiebig, dass der Augapfel nur wenig umgedreht werden konnte; dabei stellten sich dumpfe, bis in das Gehirn fortsetzende Schmerzen und Uebelkeit ein. Mit der Durchschneidung hörten die Zufälle sogleich auf und das Auge nahm eine bessere Stellung an. Die Heilung erfolgte bald und gehört zu den günstigsten. — Marie W., 20 Jahr alt, mit grauen Augen, schielte seit frühester Kindheit stark nach innen. Bei der Operation fanden sich die M. recti interni abnorm weit nach hinten angesetzt. Die Muskel zeigten eine tendinöse Beschaffenheit. Die Heilung des Schielens war vollständig.

Die falsche seitliche Insertion kommt besonders nur beim M. rectus internus vor und befindet sich häufiger mehr nach oben als nach unten. Das Auge wird dadurch in eine zwiefach falsche Stellung gebracht, nämlich ausser der zu starken Wendung auf die Seite, noch in eine seitlich rotirte, so dass der Bulbus, wenn sich dieser Zustand beim M. rectus internus findet, nach innen und oben gerollt ist bei der zu hohen seitlichen Insertion, und nach innen und unten bei der zu tiefen. Diesen Zustand sah ich vor der Operation nur als die vereinte Wirkung zweier Muskeln an, doch zeigte sich bei der Durchschneidung z. B. des inneren, dass sich das Auge danach sogleich grade stellte. Immer findet sich bei dieser Abnormität eine seitliche Umlagerung des Muskels um den Augapfel, weshalb man bei der Operation den Muskelbauch gewöhnlich viel weiter nach oben liegen findet, nach unten aber viel seltener. Der Muskel ist hier dick, starr und wenig nachgiebig. — Fräulein L., stets gesund, 40 Jahr alt, mit braunen Augen, schielte seit frühester Kindheit mit dem linken

stark nach innen und oben. Auch das andere Auge zeigte einen leisen Anflug von Schielen nach innen. Nach der Durchschneidung der Conjunctiva fand ich den Muskel erst nach einigem Suchen, da sich seine Insertion wenigstens um drei Linien weiter nach oben am Bulbus befand. Der Muskelbauch nahm eine Richtung nach oben und innen, er war rigid und zeigte beim Anziehen nur eine geringe Nachgiebigkeit. Unmittelbar nach seiner Durchschneidung nahm das Auge eine natürliche Stellung an, welche es auch behielt, und jetzt, ein Jahr nach der Operation, zeigt es dieselbe noch. Das Sehvermögen ist normal geworden, wogegen es früher sehr schwach war. — Dieselbe regelwidrige Insertion des M. rectus internus fand sich bei dem 30jährigen Fräulein D., aus Paris, welches mit dem rechten Auge stark nach innen und oben schielte. Der Muskel hatte eine höhere seitliche Insertion und der Bauch kam in schräger Richtung von hinten, innen und oben her. Die Durchschneidung des Muskels war von dem günstigsten Erfolge begleitet. — Herr v. Ch., russischer Rittmeister, 33 Jahr alt, von kräftiger Constitution, schielte mit dem rechten Auge nach innen und etwas nach oben. Auch hier setzte sich der Muskel seitlich zu weit nach oben an. Die Durchschneidung hob das Schielen vollständig.

Zu weit nach unten bei normaler Entfernung vom Hornhautrande inserirten sich beide M. recti interni bei Fräulein N., aus Mecklenburg, mit braunen Augen. Die nach innen schielenden Augen hatten zugleich eine Richtung nach unten. Die Operation war von dem günstigsten Erfolge begleitet. Das linke Auge behielt anfangs eine geringe Neigung nach innen. — G., 20 Jahr alt, schielte mit dem rechten Auge nach innen und etwas nach unten. Bei der Operation fand ich die Lage und Insertion des Muskels zu weit nach unten. Die Heilung war vollständig.

Zu grosse Kürze und Länge der Augenmuskeln beim Schielen.

Die zu grosse Kürze und Länge der Augenmuskeln kann auch ohne falsche Insertion, bei normaler Anheftung an den Bulbus Statt finden. Jene finden sich bald bei normaler Muskelsubstanz, bald ist der Muskel dicht, fest, fibrös und geringer Ausdehnung fähig. Diese Eigenthümlichkeit des Muskels ist die bei weitem häufigste Ursache des Schielens, und es verhalten sich gegen sie alle anderen pathischen Zustände der Augenmuskeln, wodurch Schielen herbeigeführt wird, wie Ausnahmen. Der verlängerte Muskel zeigt dagegen gewöhnlich einen höheren Grad von Nachgiebigkeit und keine sehnige Umwandlung; er kann aber niemals activ das Schielen bewirken. Zweierlei kann hier Statt haben. Die Muskelverlängerung ist Folge des anhaltenden Uebergewichts des Opponenten, oder das Schielen ist Folge der Paralyse eines Muskels, wobei der gelähmte durch die Wirkung des gesunden überwunden und anhaltend ausgedehnt wird. Der Zustand findet sich öfter an allen vier graden Augenmuskeln zugleich, wo das Auge weit vorliegt und gleichsam durch ein zu starkes Polster hinter ihm vorgedrängt wird. Der verkürzte Muskel, gewöhnlich ist es wieder der innere, ist meist tendinös und rigid. Diese Erscheinung ist übrigens eine der gewöhnlichsten beim starken Schielen nach innen, doch will ich wenigstens einige Beispiele anführen: Wilhelm S., 37 Jahr alt, schielte seit frühester Kindheit mit dem linken Auge stark nach innen; dies nahm noch zu, wenn der Patient in die Ferne sehen wollte. Das Auge konnte nur wenig nach der Mitte zu gedreht werden. Bei der Durchschneidung des M. rectus internus zeigte sich dieser kurz, tendinös und fest an den Bulbus angewachsen, weshalb er mit der Scheere hinten abgetrennt werden musste. Die Heilung des Schielens gelang; eine chronische Bindehautentzündung machte indessen eine längere Nachbehandlung nothwendig. — Sehr kurz, aber nicht rigid, sondern von normaler Muskel-

textur, fand sich der M. rectus internus bei dem 26jährigen Kaufmann St., welcher stark nach innen schielte. Die Operation hob das Schielen. Durch die Ausschneidung einer Conjunctivafalte aus dem äusseren Augenwinkel beabsichtigte ich die Inclination des Augapfels nach aussen zu vermehren. — Zu lang fand ich die Augenmuskeln bei normaler Insertion bei Fräulein M., 17 Jahr alt, welche stark nach innen schielte. Beide Augen prominirten stark. Die Durchschneidung beider M. recti interni hob das Schielen, doch nahm das linke Auge später eine zu weite Stellung nach aussen ein. Aehnliche Beobachtungen könnte ich noch viele anführen.

Verschiedenheit der Augenmuskeln beim Schielen in Hinsicht auf ihre Stärke.

Die Augenmuskeln sind auch in Hinsicht auf Stärke, Schwäche und Form verschieden. Während der M. rectus internus bisweilen eine rundliche Schnurform hatte, bildete der schon von Natur vorn breitere und dünnere M. rectus externus, so weit er bei der Operation zu Gesicht kam, ein breites, durchsichtiges, aponeurotisches Band. In anderen Fällen zeigt sich der Muskel bei gehöriger Dicke starr, fibrös, blutarm und sehr wenig nachgiebig. Bald ist dieser Zustand wohl Ursache des Schielens, bald Folge der geringen Thätigkeit des Muskels. Man findet ihn daher selten bei Kindern, gewöhnlich nur bei Erwachsenen und am häufigsten bei älteren Personen. — Als eine dünne, runde Schnur fand ich den M. rectus internus bei der 13jährigen blauäugigen Marie G., welche seit dem dritten Jahre nach innen schielte. Nach der Heilung stand das Auge noch ein wenig zu weit nach innen; später nahm es eine bessere Richtung an. — Sehr schmal und bandartig fand sich der innere grade Augenmuskel bei der 32jährigen Madame N., welche mit dem rechten Auge stark nach innen schielte. Rechts sah sie die Gegenstände doppelt und links einfach; oft kam dies umgekehrt vor. Schon am dritten

Tage nach der Operation war die Heilung so gut wie vollendet und die Stellung des Auges natürlich. Das Sehvermögen verbesserte sich ebenfalls sehr schnell.

Von ungewöhnlicher Breite, aber grösserer Dünnheit findet sich häufig der M. rectus externus, von grosser Breite und Stärke dagegen öfter der M. rectus internus. — Carl W., Anhalt-Dessauischer Jäger, 21 Jahr alt, mit braunen Augen, schielte seit seinem vierten Jahre mit dem rechten Auge nach innen. Der M. rectus internus fand sich von ungemeiner Breite und Festigkeit, dabei fest mit dem Bulbus verwachsen. Der Erfolg der Operation war günstig. — Bei dem 16jährigen S., welcher mit beiden Augen stark nach innen schielte, zeigten die M. recti interni eine bedeutende Breite. Längere Zeit nach der Operation entstand Strabismus divergens, weshalb die M. recti externi durchschnitten und die Stellung der Augen verbessert wurde.

Widernatürliche Entwickelung der Augenmuskeln beim Schielen.

Die widernatürliche Entwickelung eines Augenmuskels als Ursache des Schielens scheint nicht selten vorzukommen, und ich habe dieselbe in jedem Lebensalter unter zwei Hauptformen gesehen, aber immer nur beim M. rectus internus. Der widernatürlich entwickelte Muskel zeigte entweder eine vollkommen normale Textur, oder eine schwammige hypertrophische Veränderung. Im ersteren Fall hatte er ein frisches dunkelrothes Ansehen und besass überhaupt alle die Eigenthümlichkeiten eines kräftigen, gesunden Muskels; er liess sich leicht von dem transparenten umgebenden Zellgewebe trennen und zeigte einen hohen Grad von Contractionsvermögen ohne fibröse Starrheit und Unnachgiebigkeit; bei der Berührung kräuselte sich seine Oberfläche und beim Anziehen gab er vermöge seiner Elasticität nach. Bei der Durchschneidung zogen sich die Enden stark zurück, und bei der Trennung der

Sehne entwich der ganze Muskel oft ungewöhnlich weit nach hinten, kam aber dann bald wieder etwas hervor. Dieser oft das Doppelte der Dicke des gesunden Muskels betragende Massenreichthum findet sich nur bei kräftigen Subjekten, niemals habe ich diesen Zustand bei schwächlichen Kindern angetroffen.

Eine ganz ungewöhnliche Entwickelung des M. rectus internus, welche wenigstens das Doppelte des Umfanges betrug, fand ich bei der Operation des Hauptmanns R., welcher seit frühester Kindheit mit dem linken Auge stark nach innen schielte. Da nach der Heilung der Wunde der Augapfel noch ein wenig nach innen gerichtet stand, so verbesserte ich den Zustand durch Ausschneiden einer Conjunctivafalte aus dem äusseren Augenwinkel. — Friedrich S., 28 Jahr alt, schielte seit frühester Kindheit mit dem linken Auge stark nach innen. Auch hier zeigte der M. rectus internus bei normaler Beschaffenheit der Muskelfaser eine seltene Dicke. Die Stellung des Auges war nach der Heilung vollkommen normal und das schwache Sehvermögen desselben besserte sich allmählig. — Den M. rectus internus fand ich sehr dick und fleischig, fast ohne Tendo an die Sclerotica sich ansetzend, bei der 25jährigen Emilie St. Die Farbe der Augen war braun und das Schielen entstand in frühester Kindheit nach einer scrophulösen Augenentzündung. Bisweilen sah die Patientin doppelt; das linke, stärker schielende Auge war besonders schwach. Durch die Operation wurde das Schielen vollkommen gehoben. — Sehr dick und fleischig fanden sich ebenfalls die inneren Augenmuskeln bei dem 22jährigen braunäugigen W., welcher seit frühester Kindheit stark nach innen schielte. Die Operation hob die falsche Stellung der Augen vollkommen und auch längere Zeit nach derselben zeigten sie eine durchaus normale Stellung. — Die nämliche Dicke der inneren Augenmuskeln fand sich bei Fräulein R., 20 Jahr alt, welche seit ihrer Kindheit mit beiden Augen stark nach innen schielte. Die Operation hob das Schielen vollständig. — Fräulein S., aus Mecklenburg, 22 Jahr alt, schielte mit beiden Augen stark

nach innen. Beide innere Augenmuskeln fanden sich dick und fleischig. Die Durchschneidung hob das Schielen vollkommen. — Julius S., Glaser in Berlin, schielte mit dem linken Auge so stark nach innen, dass der grösste Theil der Hornhaut im Angulus internus versteckt war. Der M. rectus internus zeigte eine ungemeine Dicke und Kürze, da sonst bei bedeutender Kürze die Textur gewöhnlich fest und tendinös ist. — Victor S., aus Petersburg, 20 Jahr alt, schielte seit frühester Kindheit mit dem linken Auge nach innen. Der M. rectus internus war sehr fleischig. Das Schielen wurde vollkommen gehoben. Starke Wucherungen der Conjunctiva, welche sich einige Wochen nach der Operation bildeten, mussten später entfernt werden.

Hypertrophie der Augenmuskeln beim Schielen.

Krankhafte hypertrophische Entwickelung eines Augenmuskels, welcher Ursache des Schielens ist, kommt weit seltener vor, als die ungewöhnliche Ausbildung eines gesunden Augenmuskels. Wirkliche Entartungen der Muskelsubstanz habe ich nur bei Krebsgeschwüren, welche von den Augenlidern aus in die Orbita eindrangen und die Augenmuskeln in Mitleidenschaft zogen, gesehen. Hatte der Krebs nach Verdickung und Degeneration des Augenmuskels die Sclerotica angegriffen, so entstanden sehr bald Metamorphosen im Innern des Auges. In anderen Fällen erhielten sich die Augenmuskeln nach Zerstörung der Augenlider, wo dann der Augapfel frei da lag, noch lange ihre Integrität und rollten den Bulbus frei nach allen Seiten hin; erst mit der Verdickung und Erstarrung eines oder mehrerer Augenmuskeln wurde das Auge bald in grader, bald in schielender Stellung unbeweglich. — Schwammige Auflockerung der Augenmuskeln ohne eigentliche Degeneration habe ich mehrmals bei der Operation des Schielens gefunden. Auch hier war es immer der M. rectus internus, der diese Abweichung zeigte. Er war wohl doppelt so dick

als im normalen Zustande, der Farbe nach bleich, der Textur nach gedunsen, mit vielem schlaffen Zellgewebe umhüllt, von dem sich Streifen und Schichten zwischen die Muskelfasern erstreckten. Besonders auffallend war die Blutleere des Muskels, welche auch alle umgebenden Theile, das Zellgewebe und die Conjunctiva zeigten, so dass bei der Operation oft kaum ein Tropfen Blut floss. Dieser Zustand des Muskels hing gewöhnlich mit allgemeiner constitutioneller Störung zusammen und wurde von mir nur bei schwammigen, scrophulösen Subjekten angetroffen. Häufiger kam dieser Zustand bei halb erwachsenen Kindern, als in früheren oder späteren Jahren vor. Ich fand diese krankhafte Auflockerung nur beim M. rectus internus, wenn er das Schielen nach innen veranlasste.

Sehr dick, bleich und schwammig aufgewulstet fand sich der M. rectus internus bei dem 14 Jahre alten Kindermädchen Louise K., welche mit beiden Augen nach innen schielte. Durch die Operation gewann das rechte eine normale Stellung, das linke wich dagegen etwas nach aussen ab. — Das älteste Individuum mit Auflockerung und Hypertrophie der inneren Augenmuskeln war die 24jährige Amalie L., welche mit beiden Augen, besonders dem linken, stark nach innen schielte. Die Stellung der Augen war anfänglich nach vollendeter Heilung normal; nach Verlauf von drei Monaten hatte sich das linke aber etwas zu weit nach aussen gekehrt. — Wulstig und bleich fanden sich die M. recti interni bei dem 15jährigen R., welcher seit frühester Kindheit an Strabismus internus duplex litt. Der Erfolg der Operation war befriedigend. — Margarethe G., ein liebenswürdiges 11jähriges Mädchen, von blasser Gesichtsfarbe, schielte seit frühester Kindheit mit beiden Augen nach innen. Bei der Operation fanden sich die M. recti interni bleich und wulstig. Der anfangs günstige Erfolg der Myotomie wurde später durch ein Recidiv des Schielens auf dem linken Auge nach aussen wieder vereitelt. Ich durchschnitt deshalb an dem linken Auge den M. rectus externus, welcher eine normale Beschaffenheit zeigte, und fixirte den Augapfel während der Heilung mittelst eines Fadens im

inneren Augenwinkel. Es wurde dadurch, wenn auch nicht völlige Beseitigung, doch Verbesserung des Zustandes erreicht. — Bleich und schwammig, von vielem Zellgewebe durchwebt, fand sich der M. rectus internus bei Wilhelm S., 13 Jahr alt, welcher seit frühester Kindheit mit dem linken Auge nach innen schielte. Auch der Vater war mit demselben Fehler behaftet. Die Operation hatte einen sehr günstigen Erfolg.

Veränderungen der Augenmuskeln durch Entzündungen.

Die in Folge von Verletzungen des Auges entstandene Muskelentzündung hat öfter eine Verdichtung und Starrheit des Muskelparenchyms zur Folge; der Muskel erscheint dann gewöhnlich in späterer Zeit, wenn er in seiner Function gestört und die Erscheinungen der Entzündung seit lange aufgehört haben, blässer und fast mit den umgebenden Theilen und dem Bulbus zusammenhängend. Fast die nämlichen Erscheinungen bemerkt man in Folge rheumatischer Muskelentzündungen, welche sich bald in ihnen allein entwickeln, bald mit rheumatischer Affektion der Sclerotica verbunden sind. Ich habe einen einzigen Fall beobachtet, wo die rheumatische Affection sämmtliche Augenmuskeln dergestalt verkürzte, dass das linke Auge, durch stärkeres Zurückgezogensein in die Orbita, kleiner erschien, womit verminderte Beweglichkeit des Augapfels verbunden war. Die Entstehung von Strabismus internus beobachtete ich nach einer rheumatischen Entzündung des inneren graden Augenmuskels bei der 29jährigen Auguste R. Bis vor einem Jahre standen beide Augen normal; in Folge jener Entzündung entstand das Schielen, von einem hohen Grade von Amblyopie begleitet. Der Muskel zeigte bei der Durchschneidung eine feste, unnachgiebige Beschaffenheit. Die Stellung des Auges wurde normal und das Sehvermögen zugleich gebessert.

Zustand der Augenmuskeln bei Krampf und Lähmung.

Der Zustand der Augenmuskeln ist beim spastischen Schielen ein ganz eigenthümlicher. Während das Auge in der Regel nur mässig von der Sehaxe abgewichen ist, wird es zu anderen Zeiten durch spastische Zusammenziehung der Muskeln in die verschiedensten Stellungen gebracht. Diese Contractionen werden selbst unter der Operation deutlich sichtbar, wie ich dies öfter beobachtete. Fräulein Caroline K., 20 Jahr alt, litt seit frühester Zeit an convulsivischem Schielen des rechten Auges. Die gewöhnliche Stellung des Bulbus im ruhigen Zustande war die des zweiten Grades nach innen. Bei der geringsten Gemüthsbewegung gerieth der Augapfel in die gewaltigste Aufregung und rollte in die verschiedensten Richtungen. Am stärksten war die Verdrehung nach innen, wobei sich die ganze Hornhaut bisweilen tief in den inneren Augenwinkel versteckte. Ich beschloss hier anfangs, den M. rectus internus zu durchschneiden. Nach Blosslegung des Muskels, der hier sehr klar und rein, ohne von einem Tröpfchen Blut bedeckt zu sein, vor Augen lag, zog sich dieser in feinen krausen Querfalten zusammen und der Augapfel rollte sogleich stark nach innen. Nach der Durchführung des Muskelhakens und gelindem Anspannen des Muskels verschwanden die Fältchen, die spastische Zusammenziehung erfolgte aber sogleich wieder, wenn der Haken nachgelassen wurde. Nach der Durchschneidung des Muskels rollte der Augapfel stark auf die entgegengesetzte Seite, worauf er in schwingende Bewegungen gerieth. Kaltes Wasser beruhigte diese Zufälle. Die Heilung der Wunde erfolgte in wenigen Tagen, und nach 14 Tagen war die Stellung des Augapfels durchaus normal und sein Ansehen von dem des gesunden Auges nicht zu unterscheiden.

Ich könnte eine ganze Reihe ähnlicher Fälle anführen, wenn es Interesse gewährte; die Erscheinungen in den krampfhaft afficirten Muskeln waren immer dieselben. Bei dem Fräulein Friedrike v. H., welches am convulsivischen Schielen beider

Augen mit Strabismus internus im Zustande der Ruhe litt, durchschnitt ich beide M. recti interni. Die Zusammenziehung der Muskeln bei der Operation war höchst auffallend, und nach angelegtem Muskelhaken erfolgte so starke Zusammenziehung, dass es eines ziemlich kräftigen Anziehens bedurfte, um den Widerstand zu überwinden. Es wurde hier die Vorsicht gebraucht, nirgend das Zellgewebe vorher zu lösen, sondern den Muskel nur einfach zu durchschneiden. Nach der Operation rollten die Augen heftig umher und der Krampf beruhigte sich erst nach etwa 10 Minuten. Die Heilung war eine der vollkommensten und das schwache Sehvermögen zugleich dadurch gehoben.

Ueber die Operation des Schielens im früheren Lebensalter.

Die Operation des Schielens vom ersten bis zum fünften Lebensjahre unternommen, möchte wohl eben so wenig zur allgemeinen Nachahmung zu empfehlen sein, als die im höheren Lebensalter. Was der Operation bei zarten Kindern besonders im Wege steht, ist nicht eben die Schwierigkeit der Operation, sondern die Möglichkeit, dass man ein Uebel, gewaltsam der Natur vorgreifend, hebe, welches sie selber bisweilen allmählig beseitigt. Es giebt zahlreiche Beobachtungen, wo bei kleinen Kindern das Schielen in allgemeinen constitutionellen Verhältnissen seinen Grund hatte, in Cerebral- oder Unterleibsaffektionen, Würmern u. s. w. Ich selbst habe es mehrmals nach einer allgemeinen Behandlung bei scrophulösen kleinen Kindern, nach dem langen Gebrauche des Leberthrans, allmählig verschwinden gesehen.

Die Operation im zartesten Lebensalter zu unternehmen, hat, wenn wir auch eine wirkliche organische Verkürzung des das Schielen herbeiführenden Muskels erkennen, doch manche Bedenklichkeiten, unter welchen besonders die nicht ungegründete Furcht, dass der Opponent des durchschnittenen Muskels

allmählig das Uebergewicht bekommen und ein Schielen nach der entgegengesetzten Seite hin entstehen werde, nicht die kleinste ist. Würde die Operation sich mit dem zunehmenden Alter als schwerer und seltener erfolgreich zeigen, so wäre ein frühes Operiren öfter nützlich, doch ist dies nicht der Fall, und der Umstand, dass das Sehvermögen des schielenden Auges in dem Grade gestört ist, als es lange geschielt hat, berichtigt die Erfahrung dahin, dass auch bei Erwachsenen ein hoher Grad von Amblyopie sich nach der Gradstellung des Auges verliert.

Die Beschaffenheit der Augenmuskeln bei kleinen Kindern zeigte sich in mancher Beziehung anders als bei Erwachsenen; sie waren verhältnissmässig dick, aufgewulstet, hellroth und von vielem schwammigen, mit ihnen zusammenhängenden Zellgewebe umgeben; dasselbe zeigte nicht die Durchsichtigkeit und Klarheit, wie sie sich gewöhnlich beim Zellgewebe Erwachsener finden. Die Muskelsubstanz war hellroth, nicht so braun wie die Muskeln der Erwachsenen und sehr blutreich.

Ausnahmsweise ist jedoch die Operation bei kleinen Kindern zu unternehmen, doch muss man überzeugt sein, dass das Uebel nicht mit allgemeinen Krankheitszuständen zusammenhängt, sondern rein aus örtlichen Ursachen entstanden ist, z. B. in Folge partieller Verdunkelungen der Hornhaut, Cataracta centralis u. s. w. Hier verringert sich das eingetretene Schielen nicht, sondern nimmt vielmehr allmählig zu, und dauert selbst fort, wenn die örtliche Ursache sich gebessert hat.

Das jüngste Kind, welches in Folge einer Ophthalmia neonatorum, welche partielle Trübungen der Hornhaut hinterlassen hatte und mit beiden Augen stark nach innen schielte, war ein Knabe von $1\frac{1}{2}$ Jahren, dem ich beide M. recti interni durchschnitt. Da ich nur eine kleine Oeffnung in die Conjunctiva machte und den Muskel ausser dem Durchschnitt nicht weiter löste, so war die Stellung der Augen nur um ein Geringes verbessert. Erst nach einem Monate zeigte sich ein günstiger Erfolg, indem der M. rectus internus immer mehr Kraft bekam. Die Stellung der Augen war ein halbes Jahr später

normal. — Adolph B., 5 Jahr alt, schielte seit dem ersten Jahre mit beiden Augen, mit dem linken aber am stärksten, nach innen. Die Pupillen waren gleich weit und das Sehen auf beiden Augen gleich gut; die Farbe derselben war blau. Die Heilung erfolgte nach der Operation beider Augen binnen Kurzem, und war so vollständig, dass man später nicht unterscheiden konnte, dass das Kind geschielt hatte. — Marie S., 5 Jahr alt, ein zartes rothwangiges Kind, mit hellblauen Augen, schielte plötzlich aus unbekannter Ursache mit dem rechten Auge stark nach innen. Das Sehvermögen war sehr geschwächt und nur grosse Gegenstände wurden erkannt. Die Durchschneidung des Muskels, welcher blass und zart erschien, bewirkte sogleich die grade Stellung des Auges. Der Erfolg der Operation war sehr günstig und die Heilung erfolgte ungemein schnell. — Henriette S., ein 7jähriges zartes Mädchen, mit hellblauen Augen, schielte seit ihrem dritten Jahre mit dem rechten Auge stark nach innen. Die Durchschneidung des verkürzten Muskels hob das Schielen sogleich vollständig und bei einer strengen antiphlogistischen Behandlung erfolgte binnen acht Tagen vollkommene Heilung. Eine kleine Aufwulstung im inneren Augenwinkel verschwand nach dem Bepinseln mit Extractum saturni. Es ist nicht möglich zu unterscheiden, welches Auge das schielende gewesen ist.

Ueber die Operation des Schielens im späteren Lebensalter.

Die Resultate der im höheren Lebensalter von mir unternommenen Operation des Schielens, waren wider alles Erwarten eben so günstig, als bei jugendlichen Personen. Selbst das auf dem schielenden Auge geschwächte Sehvermögen besserte sich und wurde selbst bei einigen alten Individuen noch völlig beseitigt.

Im höheren Lebensalter unternommene Operationen des Schielens zeigen eine rigidere Beschaffenheit aller zu durch-

schneidenden Theile. Die Conjunctiva ist dicker, fester und weniger elastisch. Das Zellgewebe starr und weniger ausdehnbar, fest mit dem verkürzten Augenmuskel zusammenhängend. Der Muskel selbst fast sehnig, wenig nachgebend wenn er mit dem Haken angezogen wird, und bei der Durchschneidung fühlt man ihn härter und widerstehend. Der Opponent hat oft in der langen Lebensdauer von 50 bis 60 Jahren seine Elasticität behalten, so dass er das Auge nach der Durchschneidung des verkürzten Muskels in die grade Stellung zu ziehen vermag. Sehr selten kam bei älteren Personen nach der Operation von Strabismus internus ein Schielen nach aussen vor. Madame N., 40 Jahr alt, mit braunen Augen, schielte seit frühester Kindheit mit dem linken Auge stark nach innen. Der innere grade Augenmuskel zeigte sich hart und sehnig. Die Operation hatte den erwünschten Erfolg. — Herr B., 41 Jahr alt, schielte seit seinem ersten Jahre mit dem rechten Auge nach innen. Der Muskel war sehnig. Die Durchschneidung hob das Schielen. — Frau G., 43 Jahr alt, schielte seit frühester Kindheit mit beiden Augen stark nach innen. Die Operation hob das Schielen in der ersten Zeit vollständig; 6 Monate später dagegen stellte sich ein starkes Schielen nach aussen ein. Die Durchschneidung des M. rectus externus und Excision einer Hautfalte aus dem inneren Augenwinkel hob dieses wieder. Der Erfolg dieser Operation war ein so vollkommener, dass jede Spur des Statt gehabten Schielens verschwunden ist. — Herr R., 45 Jahr alt, schielte mit dem rechten Auge sehr stark nach innen. Die Operation hob das Schielen. — Frau S., 50 Jahr alt, schielte mit dem rechten Auge nach innen. Vollkommene Heilung. — Frau W., 52 Jahr alt, schielte mit dem linken Auge stark nach innen und oben. Seitliche Lagerung und Verkürzung des Muskels. Vollkommene Heilung. — Carl S., 60 Jahr alt, schielte seit frühester Kindheit mit dem linken Auge stark nach innen. Das Auge war sehr schwach. Die Operation hatte einen günstigen Erfolg; auch besserte sich das Sehen ungeachtet des hohen Alters. — Friedrich S., 63 Jahr alt, schielte ebenfalls mit dem linken Auge stark nach innen. Der rüstige

Alte wünschte sehnlichst die Operation, welche auch einen vollkommen günstigen Erfolg hatte.

Ich könnte eine noch grössere Zahl von Personen höheren Alters, welche ich am Schielen operirte, anführen, doch scheint mir dies überflüssig. Hier will ich nur noch erwähnen, dass ich einem 60jährigen Manne, welcher stark nach aussen schielte, nicht bloss den M. rectus externus durchschnitt, sondern aus dem paralysirten M. internus ein beträchtliches Stück sammt einer grossen Parthie der Bindehaut excidirte. Dies hatte den Erfolg, dass sich während der Heilung das Auge immer mehr nach innen drehte und allmählig grade zu stehen kam. — Ganz neuerdings habe ich einen Mann von 65 Jahren, welcher seit seiner frühesten Kindheit mit dem linken Auge stark nach innen schielte, operirt. Es war der zweite Grad des Schielens, und das Auge so schwach, dass die Gegenstände alle höchst undeutlich und wie durch einen dicken Nebel gesehen wurden. Der Augapfel konnte nur einige Linien weit nach aussen gedreht werden, wozu es einer starken Anstrengung bedurfte. Nicht des Schielens, sondern der von ihm gefürchteten Blindheit wegen, wünschte er meine Hülfe. Ich operirte ihn, weil ich mir davon eine Verbesserung des Sehvermögens versprach, denn das andere Auge sah so scharf, wie das eines jungen Menschen. Bei der Durchschneidung der Bindehaut fand ich diese dick und pergamentartig, der Muskel glich ganz einer Sehne und zeigte nur weiter nach hinten eine braune Faserung. Es war hier nothwendig, den Muskel weit nach hinten vom Bulbus zu lösen, ehe er durchschnitten wurde. Bevor dies geschah, zog ich stark mit dem Haken, und war im Stande, das Auge weit nach aussen zu rollen. Dann trennte ich den Muskel 5 Linien von der Sehne entfernt. Nachdem die Instrumente bei Seite gelegt und der Augapfel abgewaschen worden war, zeigte sich die Stellung um 3 Linien günstiger. Doch konnte der Bulbus durch den M. externus nur bis zur Mitte der Sehaxe gedreht werden. Durch zweckmässige Lagerung des Patienten während der Nachbehandlung, indem er mit der linken Körperhälfte am äusseren Bettrande lag, wäh-

rend die rechte der Wand zugekehrt war, erreichte ich eine völlige Gradstellung des Auges und bedeutende Verbesserung des Gesichts.

Es ist gewiss von grossem Interesse, zu sehen, dass das länger als ein halbes Jahrhundert gestörte Gleichgewicht der Augenmuskeln durch die Operation wieder hergestellt und selbst das geschwächte Sehvermögen gebessert werden kann. Besonders langsam entwickelte sich aber ein deutlicheres Sehen bei älteren Personen nach der Operation. Doch erlebte ich bei mehreren dieser Individuen, welche auf dem gesunden Auge an Amblyopia senilis litten, dass das operirte schielende Auge später deutlicher sah, als das nicht operirte.

Ueber die Anzeigen, ob beim Schielen beider Augen die Operation zugleich oder zu verschiedenen Zeiten verrichtet werden soll.

Es ist eine alte, meiner Meinung nach noch immer nicht erledigte Frage, ob man beim grauen Staar erst ein Auge und später das andere, oder beide zugleich operiren soll. Jetzt redet man wenig mehr davon, und während dieser Augenarzt immer beide Operationen zugleich vornimmt und sich dabei auf seine glücklichen Erfahrungen beruft, citirt ein anderer die schönen Resultate, welche ihm die zu verschiedenen Zeiten gemachten Operationen gewährt haben. Dieselbe Differenz muss nun auch wieder bei der Schieloperation Statt finden; wie könnte das auch bei einem paarigen Organ anders sein. Findet sich doch schon überall Meinungsverschiedenheit, wenn es sich nur um eine einfache Operation handelt.

Es gewährt Vortheile, wenn man beide schielende Augen zugleich operirt, aber es sind auch allerlei Nachtheile dabei. Es gewährt Vortheile, wenn man zu verschiedenen Zeiten operirt und die Operation des zweiten Auges nach der vollständigen Heilung des ersten vornimmt. Die Entwickelungsgeschichte dieser einzeitigen oder zweizeitigen Operation wird bei den

meisten Wundärzten die nämliche sein. Jeder wird lesen und hören was die Andern gesagt haben, aber besonnen und vorsichtig wird er in der ersten Zeit nur ein Auge operiren, dann wird er, durch den Erfolg muthig gemacht, sagen, ich kann ja die Beschwerden der doppelten Nachbehandlung dem Patienten ersparen und die Operation auf beiden Augen gleichzeitig vornehmen; und hat er diese eine Zeit lang geübt, so glaube ich, wird er bisweilen dahin zurückkehren, von wo er ausging, nämlich erst ein Auge und später das andere zu operiren. Ich will versuchen, die Vortheile und Nachtheile beider Verfahrungsweisen hier anzugeben.

Die Vortheile der Operation beider Augen zugleich (es ist hier besonders vom Strabismus internus die Rede) möchten besonders folgende sein: Man erspart dem Kranken gleichsam die doppelte Operation und die doppelte Nachbehandlung; was aber wichtiger ist, es wird durch die einzeitige Operation das Ueberspringen und stärkere Schielen auf dem anderen Auge verhindert, welches eine Folge der gesteigerten Thätigkeit des N. oculomotorius ist; denn unmittelbar nach der Durchschneidung des M. rectus internus des einen Auges sieht man das andere schielende wie durch ein unsichtbares Band in den inneren Augenwinkel hineingezogen werden; doch giebt es auch sehr seltene Ausnahmen, wo grade das Entgegengesetzte Statt findet. Beim doppelten Schielen nach aussen ist es vortheilhaft, beide Augen zugleich zu operiren, weil hier kein Recidiv von innerem Schielen zu besorgen ist. Die Entzündung ist auch gewöhnlich nach dieser Operation noch geringer, als nach der Operation des Strabismus internus.

Die Nachtheile der gleichzeitigen Operation möchten nun wohl folgende und zum Theil sehr gewichtige sein: Der mögliche Verlust der Augen steht oben an. Wird ein Cataractöser auf beiden Augen operirt und hatte er das Unglück, beide zu verlieren, so ist das Unglück gross, doch er war blind. Wer steht uns aber dafür, dass nach der gleichzeitigen Schieloperation, durch irgend eine scrophulöse, vorher nicht erkennbare Dyskrasie, der Verlust beider Augen herbeigeführt

werde. Wer steht uns für alle die unvermeidlichen kleinen und grossen nachtheiligen Einwirkungen während der Entzündungsepoche, wodurch diese bei einer scrophulösen Constitution dergestalt gesteigert werden kann, dass ein Erblinden möglich ist. Hätte ich jene früher erwähnte Dame an beiden Augen operirt, so wäre sie wahrscheinlich auf beiden erblindet. — Die vortheilhafte Einwirkung der Augengymnastik, um dadurch die Stellung des Auges nach der Operation zu reguliren, ist, wenn auch nicht ganz aufgehoben, doch durch die gleichzeitige Operation sehr beschränkt. Die Lagerung des Kranken und die Stellung der Bettstelle sind hier schwierig und nicht vortheilhaft zu ordnen, da die dem einen Auge nützliche Lagerung, dem anderen nachtheilig ist. Es wäre dann ein lästiges Umbetten oder Hin- und Herrücken des Bettes nöthig, wozu ich sehr oft veranlasst war, wenn ich die Operation an beiden Augen zu derselben Zeit vorgenommen hatte.

Die Vortheile, die Operation des Schielens zu verschiedenen Zeiten vorzunehmen, glaube ich, wiegen die der gleichzeitigen Operation auf. Seit geraumer Zeit habe ich öfter nur ein Auge operirt, und das zweite, wenn dieses geheilt war; nicht bloss aus Gründen der Vorsicht, sondern um die zweite Operation nach dem Erfolge der ersten modificiren und rectificiren zu können. Es ist zwar nicht zu widerlegen, dass nach der Operation eines Auges das Schielen auf dem anderen zunehme, ja was noch mehr ist, es bildet sich bisweilen ein Schielen in einem fast grade stehenden Auge nach der Operation von Strabismus monocularis internus aus; bei anderen Schielarten ist mir dies nicht vorgekommen. Diese Zunahme des Schielens in dem zweiten Auge ist gewöhnlich unmittelbar nach der Operation des ersten am stärksten, verringert sich später immer, ja verschwindet in den meisten Fällen ganz. Dies scheint eine physiologische Unrichtigkeit zu sein, aber ich berufe mich auf das, was ich gesehen habe. Mehrmals war aber auch die Durchschneidung des inneren Augenmuskels, wodurch das Schielen dieses Auges beseitigt wurde, ein Hülfsmittel, durch Augengymnastik das Schielen des anderen

zu heben, nicht bloss beim Strabismus concomitans, bei dem bisweilen die Operation eines Auges beide heilt, sondern auch beim gewöhnlichen Strabismus internus; es war, als wenn das unsichtbare sympathische Band beider Augen durch die Durchschneidung eines inneren graden Augenmuskels, beiden Augen die normale Richtung verschaffte.

Ich habe vorhin bemerkt, dass die gleichzeitige Operation beider nach innen schielender Augen, uns die Regulirung des Standes bei der Nachbehandlung erschwere, und dies um so mehr, als gewöhnlich ein Auge etwas stärker schielt, als das andere. Wir sind durch die gleichzeitige Operation mehr einem gewissen Zufall in der Stellung der Augen ausgesetzt, und können selbst bei einer sich auf hunderte von eigenen Beobachtungen stützenden Erfahrung dennoch nicht vorhersagen, ob in Folge unserer Durchschneidung des inneren graden Augenmuskels eine vollständige Heilung erfolgen, oder ein Recidiv von Schielen nach innen, oder gar nach aussen später sich einstellen werde. Sehen wir nun bei sorgfältiger Beurtheilung der Stellung des Auges, das Vermögen, dasselbe mehr oder weniger in den äusseren Augenwinkel zu drehen, aus der Beschaffenheit der Conjunctiva, dem darunter liegenden Zellgewebe, der Insertion des Muskels, dem Grade seiner Rigidität, während wir die Operation vollführen, dass diese im grösseren oder kleineren Maasstabe gemacht werden müsse, so werden wir doch erst durch die Heilung vollständig belehrt, ob unsere Methode ganz dem Fall entsprach. Die eigenwillige Stellung, welche der Augapfel nach der Operation annimmt, kann uns besonders eine Instruction sein, wie wir bei dem zweiten Auge zu verfahren haben. Nimmt jenes die normale Stellung an, so werden wir, wenn beide Augen gleich stark schielten, die zweite Operation ganz wie die erste machen, ohne die Zunahme des Schielens des zweiten Auges, welches keine Vergrösserung der Operation begehrt, in Anschlag zu bringen. Zieht sich das erstoperirte Auge wieder etwas in den inneren Winkel hinein, so giebt uns dies ein Zeichen, die Operation des zweiten etwas umfänglicher zu

machen, d. h. die Bindehaut breiter zu durchschneiden, den Muskel etwas mehr von der Sclerotica zu lösen u. s. w. Weicht das erste Auge während oder nach der Heilung allmählig nach aussen, so muss man die Operation des zweiten verkleinern, um nicht in den schlimmsten Fall zu gerathen, ein Doppelschielen nach innen in ein Doppelschielen nach aussen zu verwandeln.

Dies sind Grundsätze, welche ich mir nicht am Anfange, sondern in der Mitte meiner Erfahrungen gebildet habe; es sind keine Speculationen oder Vermuthungen, sondern die Erfahrung hat sie mir aufgedrungen. Haben andere Aerzte in dieser Beziehung andere Ansichten, so bin ich weit entfernt, sie für irrig zu halten; im Gegentheil übe ich noch häufig bei gesunden, blühenden Individuen beim höchsten Grade des Schielens, besonders wenn der Strabismus fast gleich auf beiden Augen ist, die gleichzeitige Operation aus.

Ich könnte das hier Bemerkte durch eine grosse Menge von Krankheitsgeschichten noch bestättigen, wenn es eines solchen Beweises bedürfte.

Das Schielen nach innen (Strabismus convergens s. internus).

Unter allen Arten des Schielens ist das Schielen nach innen am häufigsten; es übertrifft sogar alle übrigen Formen von Strabismus vielfach an Häufigkeit. Beim Strabismus internus ist der Augapfel von der normalen Sehaxe abgewichen und dem inneren Augenwinkel mehr genähert, theils durch näheres Hinanrücken, theils durch Rotation. Entweder schielt nur ein Auge oder es schielen beide. Das linke schielt bei weitem häufiger als das rechte; auch ist das Schielen dieses Auges gewöhnlich das stärkere. In Bezug auf das Sehvermögen finden sich die mannigfachsten Abstufungen, von einer unbedeutenden Störung an, bis zur beinahe völligen Blindheit, nur durch das Schielen begründet. Rücksichtlich des Grades

der Abweichung von der Sehaxe findet sich bald eine sehr geringe, bald eine fast totale Umdrehung des Augapfels. In Bezug auf Bewegung, eine freie, eine etwas gehinderte, aufgehobene, correspondirende, übereinstimmende, parallele oder concomitirende Bewegung u. s. w.

Die überwiegende Convergenz der Augen zur Verschmelzung der Gesichtseindrücke, die grössere Stärke der inneren graden Augenmuskeln und des N. oculi motorius über den abducens, disponiren besonders zum Schielen nach innen; dazu kommt noch die Wirkung des M. obliquus superior, welcher den M. rectus internus unterstützt. In der Mehrzahl der Fälle bringt daher ein undurchsichtiger Punkt in der Mitte der Hornhaut, der Linsenkapsel oder der Linse ein Schielen nach innen hervor, indem die Retina das Licht sucht und der stärkste Augenmuskel das Auge dazu am bequemsten stellt.

Die optischen Veränderungen nach der Operation sind sehr mannigfach und zum Theil oben berührt worden. Beim Strabismus monocularis sieht das Auge in der Mehrzahl der Fälle die Gegenstände unmittelbar nach der Operation oft viel deutlicher, weil die Lichtstrahlen auf richtigem Wege ohne Hinderniss zur Netzhaut gelangen. Selten geschieht das Umgekehrte. Das operirte Auge sieht einige Zeit lang schwächer. Der Grund hiervon ist wohl der, dass der früher im Schatten befindliche Theil der Retina träger geworden ist und das Licht nicht sogleich vollständig percipirt. Doppelsehen tritt bisweilen nach der Operation ein, wenn sich das operirte Auge dem gesunden gleich stellte, und grade dann, wenn das Schielen sehr stark war. Hatte dies Auge früher wenig Antheil am Sehen gehabt, so sah der Kranke jetzt auch mit diesem die Gegenstände für sich. Erst später verschmelzen die Gesichtseindrücke zu einem Bilde. Nach der Operation des Schielens beider Augen nach innen ist das Doppelsehen selten, nur dann häufiger, wenn die Sehaxe beider Augen nicht vollkommen gleich geworden ist. Mit ihrer späteren Ausgleichung verliert es sich aber.

Das Schielen mit dem linken Auge nach innen ist fast um

ein Drittheil häufiger als das mit dem rechten; auch ist es meistens stärker als das mit dem rechten, und auch gewöhnlich dann, wenn beide Augen schielen. Der Grund liegt wohl besonders in der vorwaltenden Entwickelung der rechten Körperhälfte vor der linken. Schon bei Gesunden ist das rechte Auge meistens das stärkere und wird von dem grössten Theile der Menschen vorzugsweise zum Sehen, wenigstens zum schärferen Sehen, benutzt. Beim Gebrauche der Mikroskope und Fernröhre bedienen sich die Meisten nur des rechten Auges.

Ein Schielen nach innen oder nach aussen stellt sich, wie schon früher berührt worden, bisweilen als Folge mechanischer Verletzungen ein.

Verletzungen des Augapfels oder seiner Umgebung haben bisweilen Schielen zur Folge. Dies Schielen ist entweder ein Schielen nach der verletzten Seite hin durch contrahirende und attrahirende Narbensubstanz, oder ein paralytisches Schielen von Erschütterung des äusseren oder inneren graden Augenmuskels, welche Lähmung und ein Hinüberweichen des Augapfels auf die entgegengesetzte Seite zur Folge hat.

Was nun die erstere Art dieses Schielens anlangt, so entsteht sie nach starken Quetschungen und gerissenen Wunden, welchen heftige Entzündung und Eiterung folgt. Die sich bildende Narbe zieht den Augapfel auf dieselbe Seite hinüber und heftet ihn wohl an irgend einer Stelle der Augenlider an, wodurch zugleich ein partielles Symblepharon entsteht. Einen hierher gehörigen Fall beobachtete ich bei einem jungen Manne, welcher in einem Streite eine, durch das untere Augenlid in den inneren Augenwinkel eindringende Wunde mit der Messerspitze bekommen hatte. Das Auge war nach innen schielend geworden. Die Exstirpation der Narbe und die neue Vereinigung der Wunde hoben das Schielen vollkommen.

Operationswunden durch Exstirpation von Krebsgeschwüren, welche in den inneren oder den äusseren Augenwinkel eindringen, geben ebenfalls bisweilen zu einer schiefen Stellung des Augapfels Veranlassung; das Schielen tritt aber erst

mit der Vernarbung ein. Fälle der Art habe ich mehrere beobachtet. Die Erweichung der Narbensubstanz hob das Schielen bisweilen wieder. Der Tischler F. schielte in Folge eines carcinomatösen Geschwürs am rechten äusseren Augenwinkel. Die Exstirpation des Krankhaften und die sorgfältige Vereinigung der Wunde heilte das Schielen vollkommen und stellte das Sehvermögen wieder her.

Geschwülste in der Orbita, fibröse und Balg-Geschwülste, Exostosen, fungöse Entartungen des Knochens u. s. w., drängen den Augapfel bisweilen auf die entgegengesetzte Seite, und wenn sie von beträchtlichem Umfange sind, das Auge aus der Orbitalhöhle heraus. Werden diese Geschwülste mit Glück exstirpirt, so nimmt das Auge gewöhnlich seine normale Stellung wieder an und erhält die freie Beweglichkeit wieder. In anderen Fällen dagegen wird durch die sich bildende Narbe der Augapfel nach dieser Seite hin verzogen und dadurch ein Schielen bewirkt. Während das Auge früher nach aussen schielte, schielt es jetzt nach innen, oder auch umgekehrt. Einem 50jährigen Manne exstirpirte ich aus der inneren Seite der Orbita eine Balggeschwulst von der Grösse einer kleinen Wallnuss, welche den Augapfel nach aussen drängte. Der grade innere Augenmuskel kam dabei zu Gesicht und lag präparirt da; bei der Berührung zog er sich zusammen und drehte das Auge nach innen. Einige Wochen nach der Operation behielt das Auge die Stellung nach aussen, doch mit der vollständigen Vernarbung drehte es sich nach innen und lag tiefer als das andere Auge.

Ein Schielen nach innen sah ich bei einer ältlichen Frau eintreten, welcher ich einen Theil des linken Oberkiefers mit Erhaltung der Weichgebilde exstirpirte. Eine Parthie des knöchernen Gerüstes der linken Seite der Nase und des unteren Orbitalrandes war mit fortgenommen worden. Nach vollendeter Heilung, welche ohne grosse Entstellung erfolgte, schielte das Auge nach innen.

Verbrennungen und Aetzungen, wodurch Verkürzung der Haut und der Conjunctiva, auch partielles Symblepharon ent-

steht, haben ebenfalls ein leichtes Schielen nach der verletzten Seite hin zur Folge.

Seltener als das durch Narbenbildung herbeigeführte Schielen ist der durch Lähmung in Folge einer Erschütterung, meistens eines Stosses oder Schlages, des äusseren Augenwinkels entstandene Strabismus internus. Ein hierher gehöriger Fall ist mir besonders auffallend gewesen. Ein Mann von 32 Jahren, gesund und kräftig, erhielt vor 6 Jahren einen Schlag mit einem Stock gegen den äusseren Augenwinkel. Nachdem die Sugillation durch kalte Umschläge gehoben worden war, trat ein Schielen nach innen ein. Das Auge konnte indessen etwas gegen die Mitte hin bewegt werden, so dass der Muskel nicht für völlig gelähmt zu halten war. Die Durchschneidung des M. rectus internus verbesserte die Stellung des Auges ein wenig. Das Ausschneiden einer Conjunctivafalte aus dem äusseren Augenwinkel trug wahrscheinlich besonders dazu bei, dass nach geschehener Vernarbung der Wunde nur ein sehr geringer Grad von Schielen zurückblieb.

Dass in Folge von Erschütterungen nicht bloss aus allgemeinen Ursachen Lähmungen sämmtlicher Augenmuskeln entstehen können, welche ein Hervortreten des Augapfels veranlassen, ist bekannt, doch gehört dieser Zustand nicht hierher, man müsste ihn denn als eine neue Schielart, das Schielen nach vorn, betrachten.

In dem folgenden Fall, welcher streng genommen nicht hierher gehört, den ich aber seiner Merkwürdigkeit wegen hier anführe, da er unser Gebiet wenigstens berührt, stellte sich nach der Operation ein Schielen nach aussen ein. Herr Grüner, aus Frankfurt a. d. O., ein kräftiger Mann von 22 Jahren, war auf eine Weise im Gesicht entstellt, dass er sich nicht mehr unter Menschen zeigen konnte. Die linke Seite ragte in der Gestalt einer grossen ovalen Halbkugel hervor und hatte die Nase und die andere Gesichtshälfte weit auf die entgegengesetzte rechte hinüber gedrängt. Das Auge war durch eine zweite Geschwulst in der Orbita heraus gedrängt, auf deren oberster Spitze es aufsass. Die Hornhaut war etwas mehr nach innen

als nach aussen gewendet. Die Augenlidspalte hatte das Aussehen grosser, stark gerötheter, weiblicher Genitalien. Die ausgedehnten, nach aussen umgestülpten Augenlider umgaben die Geschwulst, welche noch 3 bis 4 Zoll aus ihnen hervorragte. Unterwärts des unteren Augenlides verlief eine tiefe Querfurche, und von dieser abwärts erhob sich jene erste grosse Geschwulst. Der junge Mann konnte mit dem Auge noch das Licht percipiren und grosse Umrisse erkennen, auch kleine Drehungen mit demselben vornehmen.

Viele und berühmte Wundärzte hatten den Patienten behandelt; doch ungeachtet derselbe die grosse Inunctionscur durchgemacht und 200 Flaschen des Zittmannschen Decocts getrunken hatte, war eine allmählige Vergrösserung der Geschwülste erfolgt.

Dann wandte er sich an mich. Da ich die Geschwülste für fibröse hielt, so stand ich nicht an, sie zu operiren. Ich führte zuerst einen Schnitt, welcher vom äusseren Augenwinkel anfing, abwärts steigend über die Höhe der unteren grösseren Geschwulst, bis zum Rande des Unterkiefers fort, löste die Weichgebilde, wodurch ein grosser Lappen gebildet wurde, welcher aus der halben Nase, dem unteren Augenlide, der Wange und der Hälfte des Mundes bestand. Mit starken Messern und Scheeren verfolgte ich zuerst den unteren Tumor unter dem stark hervorgetriebenen Jochbogen und Jochbein, von wo er sich um den Oberkiefer fortsetzte und die Basis cranii externa erreichte, von welcher er abgetrennt wurde. Einzelne Stränge trennte ich von der Nasenhöhle aus, welche hier sich ausgebreitet und das Gaumengewölbe so stark herabgedrängt hatten, dass dasselbe, vom Munde aus gesehen, convex erschien.

Hierauf begann ich die Exstirpation der Augenhöhlengeschwulst, welche wieder durch Stränge, die durch die Knochenplatten der Orbitalwände hindurch gingen, mit der unteren Geschwulst zusammenhing. Es war schwer, den Bulbus zu erhalten, und dies nur dadurch möglich, dass ich den Tumor an der Seite hinterwärts des Bulbus spaltete und den

N. opticus herauspräparirte. Diese Procedur wurde bis in die Tiefe der Orbita fortgesetzt und die Geschwulst zugleich ringsum von ihren Wandungen gelöst. Auch dies hatte seine Schwierigkeiten, denn überall gingen von dem Tumor Stränge aus, welche durch die auseinander getriebenen Orbitalwände sich Bahn gebrochen hatten. Diese Stränge hingen wiederum mit denen in der Nasenhöhle und der unteren grossen Geschwulst zusammen.

Der Augapfel, dessen Muskeln durch Zerrung und Druck ganz verschwunden zu sein schienen, hing nun als eine Kugel an einer Schnur mehrere Zoll lang aus der Orbita heraus. Wenn das andere Auge geschlossen wurde und man den Augapfel zwischen die Finger nahm und auf einen Gegenstand richtete, so konnte der Patient Alles deutlich erkennen, Personen unterscheiden und die Farbe ihrer Kleidung angeben. Ein leises Zusammendrücken des um die Hälfte verdünnten N. opticus erzeugte sogleich Blitze. Es war mir besonders erfreulich, dass mein Freund Romberg der vorzüglichste Bürge der Wahrheit dieser fast unglaublichen Erscheinung ist, denn er stellte einige dieser Versuche selbst an.

Es fand nun ein grosses Missverhältniss zwischen dem Augapfel und der enorm vergrösserten und völlig ausgeräumten Orbita Statt, welche keine Spur von Fett enthielt, da dasselbe durch den Druck des Tumors resorbirt war; sechs solcher Augen hätten darin bequem Platz gehabt. Ich lagerte deshalb den Bulbus auf den Grund der Orbita, nachdem ich zuvor den N. opticus spiralförmig darunter gelegt hatte, und suchte die Leere der Orbita dadurch etwas auszufüllen, dass ich die Augenlider tief in die Höhle hineindrängte, von dessen unterem zuvor ein grösserer Theil entfernt war. Obenauf wurde ein grosser Charpieballen mit Heftpflasterstreifen befestigt und die Gesichtswunde durch viele Nähte vereinigt.

Bei einer strengen kühlenden Behandlung gelang nicht bloss die vollständige Genesung des Kranken, sondern sogar die Erhaltung des Auges und die Wiederherstellung des Sehvermögens. Jetzt, vier Jahre nach der Operation, habe ich den jun-

gen Mann wiedergesehen; nur einige Schiefheit der Wange ist zurückgeblieben. Der Bulbus ragt eben so weit wie der andere hervor, ist nach aussen gedreht und kann durch die Wirkung des M. orbicularis und M. levator palpebrae superioris einige Linien weit hin- und hergerückt werden. Ich rieth dem jungen Manne, sich jetzt den Augapfel grade richten zu lassen, doch versicherte er mich, dass er keine weitere Neigung zu chirurgischen Operationen an sich, verspüre.

Das Schielen des rechten Auges nach innen.

Aus der grossen Anzahl der mir vorliegenden Krankheitsgeschichten werde ich hier einige Fälle von Schielen mit dem rechten Auge mittheilen. Bei den bei weitem grösseren Theile dieser Patienten konnte kein ursächliches Moment mit Bestimmtheit angegeben werden.

Dr. V., aus Brügge, begann im 14ten Jahre mit dem rechten Auge stark nach innen zu schielen, ohne dass irgend eine bekannte Ursache vorhanden gewesen wäre. Er wurde durch die Operation vollkommen geheilt. — Eben so die 13jährige Auguste T., deren rechtes Auge sich seit einigen Jahren ohne bekannte Ursache nach innen gedreht hatte. — Marie H., 5 Jahr alt, schielte seit 3 Jahren im dritten Grade nach innen. Die Operation hatte günstigen Erfolg. Einige Granulationen aus dem inneren Augenwinkel mussten später entfernt werden. — Bei Marie T. verschwand fast die ganze Cornea im inneren Augenwinkel. Das Kind war 11 Jahr alt und das Schielen seit 6 Jahren entstanden. Die Operation war erfolgreich und das operirte Auge später von dem gesunden nicht zu unterscheiden. — Emma G., 6 Jahr alt, schielte seit 3 Jahren nach innen. Die Operation hatte auch hier einen günstigen Erfolg. — Franz B., 12 Jahr alt, schielte seit seinem 2ten Jahre mit dem rechten Auge stark nach innen. Er sah fast fortwährend doppelt; selbst wenn das gesunde Auge geschlossen wurde, sah er grosse oder kleine Gegenstände mit dem schielenden Auge

allein doppelt; Nähe oder Ferne veränderten diese Erscheinung nicht. Die Pupille des schielenden Auges war weiter als die des gesunden und weniger beweglich. Die Durchschneidung des Muskels hob das Schielen vollkommen, und damit das Doppelsehen, welches niemals wiederkehrte. — Marie G., 17 Jahr alt, schielte stark nach innen und wurde durch die Operation vollkommen geheilt. — Victor S., aus St. Petersburg, 20 Jahr alt, schielte mit dem rechten Auge im dritten Grade nach innen. Die Pupille war sehr weit und träge, das Auge sehr schwach. Der Erfolg der Operation war günstig, nur mussten später einige Granulationen entfernt werden. — Fräulein Auguste P., 21 Jahr alt, eine der von mir vor 2 Jahren zuerst Operirten, schielte im höchsten Grade nach innen. Die Operation war erfolgreich, und als ich das Mädchen kürzlich wiedersah, konnte ich keinen Unterschied zwischen dem operirten rechten und dem anderen Auge auffinden. — Carl W., Soldat, schielte mit dem rechten blauen Auge nach innen, das gesunde linke hatte eine dunkelbraune Farbe. Der M. rectus internus hatte eine bedeutende Stärke. Die Operation hatte einen vollkommen günstigen Erfolg. — Herr v. C., 33 Jahr alt, russischer Offizier, sah mit dem rechten schielenden Auge sehr schlecht. Die Operation hob beide Uebelstände vollkommen. — Caroline R., 9 Jahr alt, half die Operation vollkommen. — Bei Gustav K., 13 Jahr alt, war das Schielen nach der Heilung noch eben so stark, als vor der Operation, indessen verbesserte sich die Stellung des Auges später etwas. — Wilhelmine E., 22 Jahr alt, schielte nach der Operation noch bedeutend, jedoch verbesserte sich auch hier der Zustand später etwas. — August R., ein schöner Garde-Unteroffizier, schielte seit seinem 3ten Jahre auf dem rechten Auge, dessen Kraft bedeutend vermindert war. Der Erfolg der Operation war höchst erfreulich und der Mann nach 8 Tagen aus der Behandlung entlassen. — Friedrike W. und Marie G., 11 Jahr alt, schielten beide im zweiten Grade und wurden völlig geheilt. — Adolph K., 15 Jahr alt, mit stark erweiterter Pupille des schielenden Auges und schwachem Gesichtsvermögen, wurde eben-

falls durch die Operation von beiden Uebeln befreit. — Albert W., 16, Carl W., 19, und Carl T., 20 Jahr alt, schielten sämmtlich seit dem 3ten Lebensjahre ohne bekannte Ursache mit dem rechten Auge nach innen. Die Operation hatte bei allen dreien einen vollkommen günstigen Erfolg. Bei der Operation des Letzteren war der Herr Staats-Rath Marcus aus Petersburg anwesend.

So wenig auch bei allen diesen Personen eine Ursache des Schielens zu ermitteln war, so wahrscheinlich ist es doch, dass viele von ihnen in Folge von Augenentzündungen schielend wurden. Plötzlich wurden folgende zwei Personen mit dem rechten Auge nach innen schielend, ohne dass etwa der M. rectus externus gelähmt worden wäre: Heinrich B., 9 Jahr alt, schielte seit 3 Jahren nach innen. Es schien zuerst ein Krampfanfall des inneren graden Muskels gewesen zu sein, denn das Auge rotirte oft in der Orbita umher. Die Operation hatte einen vollkommen günstigen Erfolg. — Louis M., 8 Jahr alt, hatte bis zu seinem 8ten Jahre nicht geschielt und kam dann eines Tages mit stark schielendem rechten Auge aus der Schule. Weder Krampf noch Paralyse waren jetzt an den Augenmuskeln wahrnehmbar. Die Durchschneidung des M. rectus internus, welcher dick und sehnig erschien, hob das Schielen vollständig.

In Folge von Convulsionen stellte sich in früheren Jahren das Schielen bei Friedrich M., 24 Jahr alt, plötzlich ein. Der falsche Stand des rechten Auges hatte bereits 8 Jahre gedauert; die Operation beseitigte ihn vollständig.

Nach einer heftigen Augenentzündung stellte sich das Schielen bei Charlotte H., 24 Jahr alt, ein; man unterschied noch die Spuren feiner Narben auf der Hornhaut. Die Operation hatte den günstigsten Erfolg. — Bei Herrn C., 40 Jahr alt, entstand das Schielen nach einer heftigen scrophulösen Augenentzündung; das Schielen war nicht sehr bedeutend, wohl aber die Gesichtsschwäche. Die Operation verbesserte beide Uebel etwas, hob sie aber nicht ganz. — Madame N., 32 Jahr alt, durch anhaltendes Doppelsehen gequält, unterwarf

sich der Operation, welche den günstigsten Erfolg hatte, und nach welcher auch die Diplopie völlig aufhörte. — Carl S., mit kleinen, dunklen, lebhaften Augen, schielte nach einer Ophthalmie in den ersten Lebensmonaten; jetzt war er 19 Jahr alt. Das Gesicht war schwach. Die Operation gelang vollkommen.

Durch anhaltendes Sehen nach einer Uhr, welche neben dem Bette des Kindes stand, bildete sich Schielen des rechten Auges nach innen bei Wilhelm S. aus. Jetzt war er 37 Jahr alt und das schielende Auge schwach. Die Operation hatte den gehofften Erfolg. — Durch fortwährendes Blicken nach einer Kopfbedeckung entstand Schielen bei Eduard S. in früheren Jahren; jetzt war er 22 Jahr alt. Die Operation heilte ihn.

Nachahmung des Schielens einer schielenden Freundin war die Veranlassung, dass Fräulein S., aus Paris, 30 Jahr alt, mit dem rechten Auge schielend wurde. Die Operation gelang vollkommen.

Nach einem nervösen Fieber schielte Auguste M., 23 Jahr alt; sie war damals 6 Jahr alt. Das Auge war sehr schwach, die Pupille weit und der Bulbus stark nach innen gekehrt. Die Operation hatte in jeder Beziehung einen höchst günstigen Erfolg und schon am vierten Tage nach derselben konnte die Patientin ausgehen. — Eben so nach einem Nervenfieber im 4ten Lebensalter schielte Emilie W. Das Gesicht war sehr schwach und die Patientin konnte nur wenig sehen. Die Operation verbesserte den Zustand bedeutend.

Das Schielen mit dem linken Auge.

Das Schielen mit dem linken Auge ist bei weitem häufiger, als das mit dem rechten, und beim Doppelschielen schielt das linke gewöhnlich am stärksten. Als Ursache dieser Erscheinung ist die stärkere Entwickelung der rechten Körperhälfte vor der linken angegeben worden, indem an jener auch andere Bildungsfehler gewöhnlich seltener und in einem schwächeren Grade, als an der linken, vorkommen.

Die Ursachen des Schielens des linken Auges allein sind von den gewöhnlichen nicht verschieden, indem es meistens eine Folge des gestörten Gleichgewichts zwischen dem inneren und äusseren graden Augenmuskel ist. Das entschiedene Uebergewicht des ersteren über den letzteren ist auch hier die gewöhnliche Erscheinung; seltener aber ist dies Uebergewicht Folge einer Schwäche des äusseren, sondern gewöhnlich einer zu starken Entwickelung oder falschen Insertion des inneren graden Augenmuskels, wodurch der äussere überwunden wird.

Die Gelegenheitsursachen sind auch hier mannigfach.

Nach einem entzündlichen Fieber stellte sich das Schielen im Knabenalter bei Friedrich L., 33 Jahr alt, ein; dabei war grosse Gesichtsschwäche vorhanden. Der Kranke wurde operirt und ein Jahr nach der Operation war der Erfolg noch vollkommen glücklich. — Aus derselben Ursache entwickelte sich das Schielen bei Leopold H., 27 Jahr alt. Das Auge stand tief im inneren Augenwinkel und sah wenig. Unmittelbar nach der Operation sah der Patient ganz scharf. Die Heilung war in acht Tagen beendet und beide Augen einander völlig gleich.

Nach den Masern schielten Pauline R., 11 Jahr alt, und August H., 26 Jahr alt, seit früherer Kindheit. Der Erfolg war bei Beiden günstig.

Nach einem Wechselfieber Fräulein Caroline T. Die Operation hatte einen guten Erfolg.

Nach einem Nervenfieber schielte links Rosamunde N., 10 Jahr alt. Nach der Operation hatte eine blutige Suffusion der Conjunctiva Statt. Der Erfolg war vollkommen günstig. — Ebenfalls nach einem Nervenfieber Carl L., 32 Jahr alt. Der Erfolg der Operation war günstig.

Nach äusseren Verletzungen schielten plötzlich Waldemar S., 15 Jahr alt, nach einem Fall vor mehreren Jahren, und Friedrich K., 6 Jahr alt, nach einem erschütternden Schlage. Die Operation heilte bei Beiden das Schielen.

In Folge scrophulöser Augenentzündungen in früherer Kindheit trat Schielen des linken Auges ein bei Antonie P., 8 Jahr,

Philippine Z., 10 Jahr, Auguste S., 12 Jahr, Laura M., 17 Jahr, Friedrike S. und Caroline S., 19 Jahr, und Emilie G., 22 Jahr alt. Die Operation hatte bei Allen einen günstigen Erfolg.

Ohne bekannte Ursache schielten mit dem linken Auge bald im höheren, bald im niederen Grade nach innen, und wurden sämmtlich mit dem günstigsten Erfolge operirt: Emma B., 9 Jahr alt, seit dem 2ten Jahre, Therese H., 13 Jahr, Joseph L., Ida M., Louise T. und Pauline S., 16 Jahr, Albertine L., Bertha J. und Adele L., aus Neufchatel, 20 Jahr, Wilhelm A., 20 Jahr, Ludwig S., Soldat, 21 Jahr, Amalie R. und Auguste F., 22 Jahr, Sophie H. und Louis M., 26 Jahr, Albertine G. und Friedrich L., 28 Jahr, Julius S. und Adolph F., 30 Jahr, Emilie F., 31 Jahr, und Emilie B., 33 Jahr alt. Es ist überflüssig, hier noch mehr Fälle anzuführen.

Das Schielen mit beiden Augen nach innen (Strabismus internus duplex s. binocularis internus).

Beim doppelten Schielen ist das linke Auge gewöhnlich das stärker schielende; besonders ist dieser Zustand bei Erwachsenen auffallend, bei Kindern weniger. Es scheint demnach, als wenn das stärkere Schielen mit dem linken Auge sich im Leben erst ausbilde. Die Anlage zum öfteren und stärkeren links Schielen findet sich indessen schon im kindlichen Alter. Wenn kleine Kinder anfangs mit beiden Augen gleich schielen, so bildet sich das Schielen auf dem linken Auge bald stärker aus.

Der Strabismus binocularis internus beruht, wie oben bemerkt, meist auf einer Abnormität der inneren graden Augenmuskeln, als: falscher Insertion, organischer Verkürzung u. s. w., selten ist das Uebel rein dynamisch. Beim stärker schielenden Auge ist dieser Zustand des Muskels natürlich deutlicher, als bei dem minder schielenden. Beim Schielen dieser Art sind die Pupillen beider Augen einander näher zugekehrt, als beim normalen Sehen. Die Sehaxen beider Augen sind einander zu

nahe; das Sehen geschieht vorzugsweise immer nur mit einem und demselben Auge; nimmt das nach innen abgewichene daran Antheil, so entsteht Doppelsehen. Beim Strabismus concomitans höheren Grades sieht der Kranke zwar auch nur mit einem Auge, aber nicht immer mit demselben, sondern er wechselt damit. Oefter hat jedes Auge für sich die volle Sehkraft; in anderen Fällen wird nur das eine Auge vorzugsweise zum Sehen benutzt, wie es aber scheint, vorzüglich nur in Folge von Angewöhnung.

Sind beide Augen so stark von der Sehaxe abgewichen, dass beide operirt werden müssen, so ist es in der Regel vorzuziehen, das stärker schielende zuerst zu operiren und später das andere, theils um nach dem Erfolge der ersten Operation die zweite zu reguliren, theils um besonders bei scrophulösen Subjekten die Gefahr der Operation zu verringern.

Ich könnte viele hundert Fälle von Doppelschielen anführen, in denen ich die Operation bald mit grösserem, bald mit geringerem Glücke vollzog, doch begnüge ich mich mit der Mittheilung einer geringen Anzahl derselben, um den Umfang dieser kleinen Schrift nicht zu sehr auszudehnen.

Ich habe schon früher bemerkt, dass nach der Operation des stärker schielenden Auges das minder schielende bald vorübergehend, bald dauernd schiele; dass in anderen Fällen die Stellung des operirten Auges sich durch die Operation des ersteren nicht verändere; und endlich, was freilich selten ist, dass das minder schielende Auge nach der Operation des stärker schielenden eine bessere Richtung annehme, eine Muskeldurchschneidung hier also nicht nöthig werde.

Julie H., 24 Jahr alt, mit braunen Augen, schielte seit frühester Kindheit mit dem linken Auge stark nach innen; auch das rechte hatte eine geringe Richtung nach innen. Die Operation des einen Auges wirkte günstig auf die Stellung des anderen. — Denselben Erfolg beobachtete ich bei Henriette A., 20 Jahr alt, mit schwarzgrauen Augen, welche seit frühester Kindheit mit dem linken so stark nach innen schielte,

dass fast die ganze Hornhaut sich in dem inneren Augenwinkel verstecken konnte. Das rechte Auge war nur wenig abgewichen. — Herr Georg L., 41 Jahr alt, mit grauen Augen, schielte mit dem linken im höchsten Grade nach innen. Das rechte war nur wenig abgewichen. Die Operation des ersteren hob auch nach vollendeter Heilung die des anderen. — Carl E., 35 Jahr alt, mit grauen Augen, schielte in Folge kleiner Hornhautflecken mit dem linken Auge stark nach innen. Die Operation dieses Auges machte auch die geringe falsche Stellung des anderen verschwinden. — Einen höchst günstigen Erfolg hatte die Operation an beiden Augen bei Louise R., 22 Jahr alt, mit hellbraunen Augen. Das Schielen war nach einem Scharlachfieber entstanden, und das stärker schielende rechte Auge, dessen Hornhaut bisweilen sich tief in den inneren Augenwinkel hinabsenkte, das kräftigste. Die inneren Augenmuskeln waren äusserst dünn. Die Heilung war in acht Tagen vollendet. — Bei Albert W., 22 Jahr alt, mit graublauen Augen, war das linke, am stärksten schielende Auge, ebenfalls das am besten sehende. Die Heilung war auch hier vollkommen und nur durch eine Granulation im inneren Augenwinkel etwas gestört. Nachdem diese entfernt war, erfolgte die Heilung einige Tage später. — Louise L., 7 Jahr alt, schielte mit dem linken Auge am stärksten. Die zu verschiedenen Zeiten unternommene Operation bewirkte vollkommene Heilung. — Fräulein W., 24 Jahr alt, mit blauen Augen, schielte seit dem 3ten Jahre, und zwar mit dem linken Auge so stark nach innen, dass die Hornhaut über ihre Mitte hinaus sich öfter im inneren Augenwinkel verbarg. Das Gesicht auf diesem Auge war so schwach, dass selbst grosse Buchstaben nicht erkannt werden konnten. Ich operirte zuerst das linke und 14 Tage später das rechte Auge. Der Erfolg war sehr günstig. — Herr Simon L., 21 Jahr alt, mit braunen Augen, schielte mit beiden nach innen. Das linke war weit- und das rechte kurzsichtig; beide Pupillen zeigten gleiche Weite. Nach der Operation waren einigemal Blutegel nöthig. Der Erfolg der Operation war einer der günstigsten. — Louise W., 20 Jahr alt,

schielte erst seit dem 12ten Jahre ohne bekannte Ursache und zwar mit dem linken Auge am stärksten. Das Schliessen des einen Auges verbesserte die Stellung des anderen nicht. Die Insertion des linken M. rectus internus war weiter nach hinten als gewöhnlich und er war dabei tendinös; der rechte Muskel war normal lang und dabei röther und dicker. Der Erfolg war vollkommen günstig. — Adolph G. schielte mit beiden Augen, besonders dem linken, stark nach innen. Die M. recti interni waren ungewöhnlich dick, welk und bleich. Der Erfolg war vollkommen günstig. — Herr v. R., aus Böhmen, schielte seit frühester Kindheit, besonders mit dem linken Auge, stark nach innen. Die Operation hatte den günstigsten Erfolg.

Ich erwähnte schon früher, dass beim Strabismus concomitans, dem wechselnden Schielen, wobei die Augen in den entgegengesetzten Augenwinkel gerollt werden können, die Operation des einen Auges auch dem anderen öfter eine natürliche Stellung verschafft. Immer ist bei der Operation dieser Art des Schielens nur die einfache Durchschneidung des Muskels, 4 bis 5 Linien von der Sehne, ohne vorangegangene Lösung des Zellgewebes, vorzunehmen, weil sonst unfehlbar das Auge nach aussen schielend wird. Marie W., 10 Jahr alt, schielte in Folge einer scrophulösen Augenentzündung. Das linke Auge war das stärker schielende. Beide Augen wurden abwechselnd zum Sehen gebraucht. Die Durchschneidung des M. rectus internus des linken Auges hob das Schielen beider Augen so vollkommen, dass man später keine Spur der früheren Krankheit entdecken konnte. — Herr B., 26 Jahr alt, schielte ebenfalls abwechselnd, mit dem linken Auge aber am stärksten. Die Operation an diesem Auge hatte denselben günstigen Erfolg für beide. — Fräulein Franziska H., 18 Jahr alt, schielte abwechselnd, mit dem rechten Auge aber am stärksten. Dies Auge wurde operirt und der Erfolg war für beide gleich günstig. — In vielen anderen Fällen hatte die an einem Auge unternommene Operation ganz denselben günstigen Erfolg.

Herr v. N., aus Dänemark, 40 Jahr alt, schielte abwech-

selnd mit beiden Augen so stark nach innen, dass wenn ein Auge grade gestellt wurde, das andere sich mit einem grossen Theil der Hornhaut im inneren Augenwinkel versteckte. Jedes Auge konnte in die normale Sehaxe gebracht und deutlich und scharf damit gesehen werden. Ich operirte zuerst das rechte Auge, worauf das linke noch stärker schielend wurde, als es vor der Operation das rechte war. Nach der Operation entstand einige Aufwulstung der Conjunctiva; auch behielt der Bulbus noch anfangs eine geringe Neigung nach innen, wiewohl der Muskel vollkommen durchschnitten war. Schon früher hatte sich der Patient an einem anderen Orte von einer geübten Hand zweimal ohne Erfolg operiren lassen. Durch Zubinden des linken Auges und Drehung des operirten nach aussen, gewann es binnen 14 Tagen eine vollkommen gute Stellung, worauf ich auch das linke operirte. Auch hier war der Erfolg eben so günstig. — Louise K., 18 Jahr alt, mit blauen Augen und weiter Pupille, schielte abwechselnd mit beiden Augen. Die gleichzeitig unternommene Durchschneidung der inneren Augenmuskeln hob das Schielen vollständig und dauernd. — Franz L., 9 Jahr alt, mit blauen Glotzaugen, litt am höchsten Grade des Strabismus concomitans; ein Auge floh vor dem anderen, und während das eine Auge im höchsten Grade nach innen schielte, war dasselbe mit dem anderen nach aussen der Fall, und wieder umgekehrt; wurde ein Auge geschlossen, so stellte sich das andere natürlich. Der Patient konnte mit beiden Augen einzeln vollkommen gut sehen, nur war er kurzsichtig. Die Durchschneidung des rechten inneren Augenmuskels stellte das Auge sogleich grade; auf das linke äusserte die Operation gar keinen Einfluss; als ob auch hier der Muskel getrennt wäre, so correspondirten beide Augen in vollkommen natürlicher Stellung mit einander. Die Heilung erfolgte in wenigen Tagen und der Erfolg der Operation war überaus günstig. — Die Durchschneidung des M. rectus internus des linken Auges heilte den Strabismus concomitans beider Augen bei dem 15jährigen August B. Das Schielen war in frühester Kindheit nach Krämpfen entstanden. — Bei der

8jährigen Amalie B., welche an Strabismus concomitans mit Nystagmus, beide im höchsten Grade ausgebildet, litt, wobei grosse Gesichtsschwäche vorhanden war, erfolgte die Heilung aller dieser krankhaften Zustände nach der Durchschneidung der inneren graden Augenmuskeln. — Adelheid S., mit Strabismus concomitans höheren Grades, wurde durch die Durchschneidung der inneren Augenmuskeln binnen 8 Tagen vollkommen geheilt. — Ein abwechselndes Schielen beider Augen wurde bei dem 6jährigen Carl T. durch die Operation des linken, stärker verdrehten Auges, vollkommen geheilt. — Fräulein Emma C., 18 Jahr alt, schielte mit beiden Augen nach innen, am meisten mit dem linken, welches auch am schwächsten sah. Der Operation folgte eine ziemlich starke Röthung der Bindehaut, mit deren Beseitigung die Heilung erfolgte. — Emilie S., 20 Jahr alt, von leukophlegmatischer Constitution, schielte seit früher Zeit abwechselnd mit beiden Augen. Die Schweite war die mittlere. Die Schliessung des einen Auges verbesserte die Stellung des anderen nicht. Das rechte Auge wurde zuerst operirt, später das linke. Die Heilung erfolgte sehr schnell mit vollkommen grader Stellung der Augen. Einige Tage später fiel die etwas gestörte Beweglichkeit des rechten Auges bei der Wendung desselben nach aussen auf, und es ergab sich, dass eine kleine Fläche des oberen Augenlides, mit der Operationswunde verwachsen, mit dessen Narbe zusammenhing. Nach vorgenommener Trennung und angerathenem starken Sehen nach aussen, erfolgte die Heilung ohne Rückfall. — Amalie T., 26 Jahr alt, mit blauen Augen, ebenfalls an Strabismus concomitans leidend, schielte seit ihrem 6ten Jahre und wurde vollkommen durch die Durchschneidung der inneren Augenmuskeln geheilt. — Fräulein R., 20 Jahr alt, welcher ich beide Augen gleichzeitig operirte, ebenfalls. — Louise R., 16 Jahr alt, mit grossen blauen, weitsichtigen Augen. Es zeigten sich bei diesem Individuum einige abweichende Erscheinungen. Wurde das rechte Auge geschlossen, so wendete sich das linke noch stärker nach innen; wurde das linke geschlossen, so nahm das rechte eine normale Stellung an.

Unmittelbar nach der Operation standen die Augen vollkommen grade und die Patientin sah sogleich mit dem linken deutlicher. Die Heilung erfolgte in kurzer Zeit. — Friedrich L., 12 Jahr alt, mit grossen blauen Augen, schielte wechselnd im höchsten Grade, so dass die Augen sich bald im inneren, bald im äusseren Augenwinkel versenkten. Die Operation, welche an beiden Augen zugleich unternommen wurde, hatte den günstigsten Erfolg. — Es scheint mir überflüssig, hier noch mehr Krankengeschichten vom Strabismus internus fixus und Strabismus concomitans beider Augen anzuführen; die hunderte von mir vorliegenden Krankengeschichten zeigen die grösste Aehnlichkeit der Fälle untereinander.

Vom Rückfall des Schielens nach der Operation.

Einen Rückfall des Schielens nach derselben Seite habe ich verhältnissmässig am häufigsten nach der Operation des Strabismus divergens gesehen; indessen ereignete er sich auch oft nach der Operation des Schielens nach innen, wo ich den M. rectus internus, und selbst dort einmal, wo zugleich auch der M. obliquus superior durchschnitten worden war. Den Grund der häufigen Klagen anderer Aerzte über die Rückfälle des Schielens nach der Operation glaube ich am besten aus eigenen früheren Erfahrungen erklären zu können. Das Schielen kehrt wieder:

1) Wenn der Muskel nicht gehörig durchschnitten, sondern nur theilweise getrennt worden, oder wenn nur ein Fäserchen nicht durchschnitten worden.

2) Wenn die Conjunctivawunde bei Verdickung der Bindehaut nicht in einem gehörigen Umfange gelöst worden.

3) Wenn bei rigider Beschaffenheit des Zellgewebes dies nicht in einem gehörigen Umfange durchschnitten worden.

4) Wenn die Sehnenscheide des Bulbus nicht gehörig weit durchschnitten worden.

5) Wenn bei Rigidität des Muskels dieser nicht gehörig von

der Sclerotica gelöst worden, wo dann die Enden sich nicht von einander entfernen.

6) Wenn der Opponent des durchschnittenen Muskels nicht Kraft genug hatte, bei gehöriger Lagerung des Kranken den Bulbus auf die andere Seite hinüber zu ziehen, oder wenn dieser sogar gelähmt war.

7) Wenn in den ersten Tagen nach der Operation der Patient eine solche Lage oder Stellung annahm, dass das Auge seiner alten Richtung zugewendet wurde, so dass die Trennungsflächen wieder mit einander verwachsen konnten; also Vernachlässigung der Orthopädie, worauf v. Ammon mit Recht einen so grossen Werth legt.

Der Process der Vernarbung in der Conjunctiva ist es, welcher in vielen Fällen das Auge wieder in die falsche Stellung zurückführt; es wird mechanisch auf den alten gewohnten Ort zurückgeführt. Die bekannte Erfahrung, dass die Narbe kürzer als die Wundspalte ist, bewährt hier seine volle Richtigkeit.

Dies Recidiv des Schielens hat auch häufig seinen Grund in einer vernachlässigten Sorge für den Patienten, bei Unterlassung einer streng antiphlogistischen Nachbehandlung durch fortwährende Kaltwasserumschläge und salinische Abführungen. Besonders sind bei kräftigen Individuen die plastischen Processe hier so thätig, dass immer durch die zu hoch gesteigerte Entzündung, Anschwellung, Verklebung und Verdichtung aller Theile an dem Operationsorte und dessen Umgebung geschehen, das Auge also bald nach der Operation in die alte Lage zurückgeführt wird. In der ersten Zeit nach der Operation kann also der plastische Entzündungsprocess den Rückfall herbeiführen, später ist es die wirkliche Vernarbung. Bald sieht man nach dem Blässerwerden und Einschrumpfen der Entzündungsgeschwulst an dem Operationsorte ungleiche Erhabenheiten, aber nicht jene weissliche Prominenz, welche der Ort oder das Rudiment des von der Sclerotica abgeschnittenen Tendo ist, denn diese kann nur dort sichtbar sein, wo das Auge die normale Stellung nach der Operation angenom-

men hat, oder gar auf die andere Seite hinübergetreten ist. Beim Recidiv auf dieselbe Seite kann diese Stelle, an welcher die Sehne durchschnitten worden, schon deshalb nicht sichtbar werden, weil sie sich wieder bei der neuen Inwärtskehrung des Augapfels in der Tiefe versteckt hat.

In den folgenden Fällen von Strabismus convergens half die Operation entweder gar nicht, oder die Stellung des Auges wurde nur etwas gebessert, oder es blieb noch ein Anflug von Schielen. Entweder dauerte das Schielen sogleich nach der Operation fort, oder es entstand während der plastischen Conglutination, oder es bildete sich erst bei der vollkommenen Vernarbung aus.

Beobachtungen vom Fortdauern des Schielens nach der Operation des Strabismus convergens, nach Durchschneidung des Musculus rectus internus.

Die Fortdauer des Schielens unmittelbar nach der Durchschneidung des M. rectus internus kann nun, wie schon bemerkt, entweder in noch haltenden Fäserchen des Muskels oder Zellgewebes, oder in der Bindehaut, oder in einer stärkeren Wirkung des M. obliquus superior, oder endlich in einem Lähmungszustande des M. rectus externus liegen. In folgenden Fällen war das Schielen nach der Operation besonders auffallend, überhaupt dort, wo keine der angegebenen Ursachen Statt fand. Louise S., 5 Jahr alt, blauäugig, schielte seit dem 3ten Jahre mit dem linken Auge stark nach innen; die Pupille war sehr weit und das Sehen schwach. Ungeachtet aller Sorgfalt bei der Operation verbesserte sich die Stellung des Auges wenig nach derselben. — Louis N., 14 Jahr alt, mit braunen Augen, schielte seit dem 3ten Jahre stark nach innen; ausserdem litt derselbe fortwährend an einer scrophulösen Augenentzündung. Die Operation hatte zwar Verbesserung derselben auf diesem Auge, aber keine Heilung des Schielens zur Folge. — Theodor M., 12 Jahr alt, mit braunen

Augen, schielte seit frühester Kindheit stark nach innen. Die Stellung der Augen blieb nach der Operation fast die nämliche. — Marie P., aus Stettin, 9 Jahr alt, schielte seit ihrem 3ten Jahre mit dem linken Auge stark nach innen, dabei war ein hoher Grad von Schwachsichtigkeit vorhanden; auch das andere Auge zeigte einen kleinen Anflug von Schielen nach innen. Nach der Operation stellte sich das Auge nur ein wenig besser und der Erfolg war höchst unbedeutend. — Siegmund B., 15 Jahr alt, mit grauen Augen, schielte seit dem 2ten Jahre mit dem linken Auge stark nach innen. Die Operation blieb ohne allen Erfolg. — Georg A., 26 Jahr alt, mit braunen Augen, schielte seit dem 6ten Jahre mit beiden Augen, und zwar mit dem rechten so stark nach innen, dass bisweilen die Hornhaut ganz verschwand; dabei war das Auge fast blind. Die Operation war erfolglos. — Theodor S., 14 Jahr alt, schielte seit dem 4ten Jahre mit beiden braunen Augen, mit dem linken jedoch am stärksten. Die Operation des rechten Auges hatte einen vollkommenen, die des linken gar keinen Erfolg. — Eduard K., Buchbinder, 20 Jahr alt, mit braunen Augen, schielte seit dem 8ten Jahre mit dem linken Auge nach innen. Die Muskeldurchschneidung hatte einen sehr geringen Erfolg. — Wilhelm S., 20 Jahr alt, an Strabismus concomitans beider Augen leidend, unterzog sich zuerst nur der Operation des stärker schielenden linken Auges ohne Erfolg. — Gustav K., 13 Jahr alt, mit graublauen Augen, schielte seit frühester Kindheit mit dem rechten Auge nach innen. Nach der Durchschneidung des M. rectus internus hörte das Schielen auf, am 7ten Tage zeigte sich kaum noch eine Röthe im Augenwinkel, das Auge schielte aber wieder. — Carl B., 17 Jahr alt, mit grauen Augen, schielte mit dem linken nach innen. Die Durchschneidung des Muskels besserte die Stellung des Auges sehr wenig. — Heinrich S., 24 Jahr alt, mit blauen Augen, schielte seit dem 6ten Jahre mit dem linken nach innen. Die Entzündung nach der Operation war ziemlich heftig, der Erfolg der Operation jedoch unbedeutend. — Andere Schielende, bei denen die Durchschneidung des ver-

kürzten Muskels keine wesentliche Verbesserung im Stande der Augen bewirkte, wurden durch eine wiederholte Operation geheilt.

Noch mehr Fälle anzuführen, in denen die Operation nicht den gewünschten Erfolg hatte, scheint mir überflüssig.

Von der Verbesserung der Stellung der Augen nach der anscheinend erfolglosen Durchschneidung des Muskels.

Die anscheinend vergebliche Operation des Strabismus ist bisweilen dennoch früher oder später von einem günstigen Erfolge begleitet. Dies ist besonders beim Schielen nach innen der Fall. Häufig sah ich das Auge in seiner alten falschen Stellung verharren. Früher beruhigte ich mich nicht dabei, sondern löste den Augapfel in einem weiteren Umfange und erreichte dadurch in der Regel sogleich eine bessere Stellung. Diese so durchgeführten Operationen, dieser gleichsam gewaltsam erzwungene Erfolg war öfter von einem späteren Schielen nach aussen begleitet. Ich sah dagegen in vielen Fällen anscheinend erfolglos operirte Augen, nach dem Schlafferwerden der Narben, sich allmählig bessern, und selbst noch nach Monaten in die normale Sehaxe treten, wenn Seh- und Bewegungsübungen mit anhaltender Richtung nach der entgegengesetzten Seite hin gemacht wurden.

Beim Strabismus divergens darf man sich, wenn die Operation nicht sogleich das Schielen verbesserte oder völlig hob, nicht schmeicheln, dass die Stellung des Auges sich später verbessern werde, im Gegentheil verschlechtert sie sich sogar noch eher.

Carl G., 25 Jahr alt, mit hellbraunen, stark prominirenden Augen, schielte seit seinem 4ten Jahre mit dem linken Auge nach innen, und zwar so stark, dass bei der Drehung des Bulbus nach dem inneren Augenwinkel, nur ein kleiner Rand der Hornhaut sichtbar war. Dass das Sehvermögen auf diesem Auge sehr geschwächt war, bedarf keiner Erwähnung.

Nach der Operation war das Schielen fast eben so stark, doch konnte das Auge ganz nach aussen gewendet werden. Von einer Woche zur anderen wurde der Stand des Auges grader und zeigt jetzt kaum noch eine Abweichung. — Marie M., 20 Jahr alt, mit braunen Augen, schielte seit dem 2ten Jahre in Folge einer Augenentzündung. Der Erfolg der Operation war unmittelbar nach der Myotomie fast keiner, später wendete sich das Auge allmählig mehr der Mitte zu. — Louise P., 8 Jahr alt, schielte seit frühester Kindheit in Folge einer Erkältung mit beiden braunen Augen stark nach innen. Zuerst wurde sie auf dem rechten und 14 Tage später auf dem linken Auge operirt. Anfangs standen die Augen schlecht, später aber nahmen sie eine normale Stellung an. — Adolph K., 14 Jahr alt, schielte seit dem 7ten Jahre nach innen, und zwar so stark, dass nur ein kleiner Theil der blauen Iris sichtbar war. Anfangs schien die Operation wenig geholfen zu haben, doch nach 2 Monaten war bei fortgesetzter Uebung die Stellung des Auges so vollkommen normal, dass man nicht unterscheiden konnte, welches Auge operirt sei. In Folge der Operation verlor sich auch die kleine Convergenz des anderen. Das operirte Auge, welches früher nur die Umrisse grösserer Gegenstände unterschied, hatte so an Sehkraft gewonnen, dass der Knabe damit allein feine Druckschrift mit Leichtigkeit lesen konnte. — Therese K., 8 Jahr alt, schielte seit dem 3ten Jahre mit beiden graublauen Augen, besonders dem linken, nach innen. Die anfangs erfolglos gemachte Operation hatte eine sich allmählig bessernde Stellung des Augapfels zur Folge. — Mariane H., 20 Jahr alt, mit braunen Augen, schielte seit dem 6ten Jahre mit beiden Augen nach innen und zwar am stärksten mit dem rechten. Die Durchschneidung beider inneren graden Augenmuskeln schien anfangs einen nur geringen Erfolg gehabt zu haben, aber allmählig nahmen die Augen die normale Stellung an und der Erfolg der Operation war vollkommen günstig. — Emma G., 11 Jahr alt, mit braunen Augen, schielte seit ihrem 4ten Monate in Folge der Masern mit dem linken Auge nach innen. Nach der Myotomie blieb das Auge

in der alten Stellung und erst allmählig verbesserte sich dieselbe bei fortgesetzter Uebung. — Louis L., 10 Jahr alt, mit braunen Augen, schielte seit frühester Kindheit stark nach innen. Beide Pupillen waren sehr erweitert und fortwährend Doppelsehen vorhanden. Die Schliessung des einen Auges verbesserte die Stellung des anderen kaum etwas. Unmittelbar nach der Operation hatte sich die Stellung der Augen nur wenig geändert, doch schon am folgenden Tage war dieselbe etwas verbessert, und nach 2 Monaten konnte man nicht mehr erkennen, dass der Knabe geschielt hatte. — Herr T., Maler, 40 Jahr alt, mit grauen Augen, schielte seit dem 5ten Jahre in Folge eines Nervenfiebers mit dem rechten Auge nach innen; auch das linke zeigte eine leichte Neigung gegen die Nase zu. Die anfänglich wenig hülfreich geschienene Operation hatte dennoch später einen vollkommenen Erfolg. — Marie A., 14 Jahr alt, mit grauen Augen, schielte mit beiden nach innen. Beide wurden gleichzeitig operirt, behielten aber die ersten 3 Tage ihre falsche Stellung. Mit dem Nachlass der ziemlich heftigen Entzündung traten die Augen allmählig mehr aus dem inneren Augenwinkel heraus, und 4 Wochen später hatten sie eine so vollkommen normale Stellung angenommen, dass man kaum an eine Statt gehabte Operation denken konnte. — Ferdinand W., 23 Jahr alt, mit blauen Augen, schielte seit dem 4ten Jahre in Folge der Masern besonders mit dem rechten Auge stark nach innen. Das Sehen war gewöhnlich doppelt, doch sah der Patient auch mit dem schielenden Auge sehr scharf. Die Stellung des operirten Auges verbesserte sich nicht sogleich, sondern nahm erst nach mehreren Wochen und Monaten allmählig zu. — Sehr günstigen Erfolg hatte die Operation besonders in dem folgenden Fall, wo sie zuerst fehlgeschlagen zu sein schien. Fräulein Auguste N., deren Mutter ebenfalls schielte, mit braunen Augen, jetzt 24 Jahr alt, hatte seit dem 4ten Jahre eine falsche Richtung der Augen bekommen. Diese lagen sehr tief und konnten wenig nach aussen bewegt werden. Die Durchschneidung der inneren graden Muskeln brachte eine nur geringe Veränderung im Stande der Augen hervor; später ver-

besserte sich dieser aber allmählig so, dass jede Spur des Schielens verschwunden war. — Bei Friedrike G., 23 Jahr alt, mit blauen Augen, sehr stark nach innen schielend, blieb das Auge nach der Durchschneidung des M. rectus internus bedeutend nach innen gerichtet und wurde noch mehr in die Höhe gezogen. Der Augapfel trat aber schon nach einigen Tagen weiter nach aussen und 14 Tage später war jede Spur des Schielens verschwunden. — Carl G., 20 Jahr alt, mit graublauen Augen, schielte seit frühester Kindheit mit beiden Augen nach innen und zwar mit dem rechten am stärksten. Anfangs dauerte das Schielen nach der Operation fort, verbesserte sich aber allmählig und verschwand erst nach 8 Wochen ganz. — Heinrich S., 20 Jahr alt, mit blauen Augen, schielte seit seinem 6ten Jahre, besonders mit dem linken Auge, nach innen; auch das rechte zeigte eine geringe Abweichung. Wie bei den meisten Schielenden, war die Verdrehung der Augen zu gewissen Zeiten und unter gewissen Umständen stärker, als zu anderen. Die Durchschneidung der inneren graden Augenmuskeln an beiden Augen hatte nur einen vollständigen Erfolg bei dem weniger schielenden Auge; das andere stellte sich nach vollkommener Vernarbung wieder falsch. Unausgesetzte Uebung hob indessen binnen einigen Monaten diese neue Abweichung vollkommen. — Eben so erfolgreich wirkte die Zeit und sorgsame Uebung, das Auge aus der schielenden Richtung heraus zu bringen, in dem folgenden Fall: Adolph P., 15 Jahr alt, mit braunen Augen, schielte mit beiden, mit dem linken aber am stärksten, nach innen, ohne dass eine Ursache davon aufzufinden war. Die Pupillen waren sehr eng; nur das rechte Auge wurde zum Sehen benutzt, das linke war halb blind. Durch die Muskeldurchschneidung wurden die Augen sogleich grade gestellt. Anfangs hielten sie sich auch grade, mit eintretender Vernarbung fingen sie aber wieder zu schielen an. Uebung und laue Wasserumschläge hoben den Rückfall so vollständig, dass die Heilung dieses Knaben zu den besten gehört. — Viel schneller dagegen wurde ein anfänglicher Rückfall bei Emilie K., 13 Jahr alt, mit blauen Augen, gehoben.

Das Kind schielte nach innen und oben. Mit der Heilung der Operationswunde verschlimmerte sich die Stellung des Auges wieder; nach der Entfernung einer granulirenden Wulst im inneren Augenwinkel, von welcher ein Narbenstrang zur Conjunctiva hinüberlief, stellte sich das Auge wieder grade und vollkommene Heilung war das Resultat dieser Operation.

Von der Wiederholung der Operation wegen Recidiv des Schielens.

Die Wiederholung der Operation nach einem Rückfall des Strabismus wird in der Hauptsache ganz auf die nämliche Weise vorgenommen wie das erste Mal, es mag nun das Auge nach dieser oder jener Seite hin schielen. Die Vorbereitungen sind dieselben und die Fixirung der Augenlider durch Augenlidhalter geschieht ganz auf die nämliche Weise wie bei der ersten Operation (siehe oben die Operation). Sie unterscheidet sich von dieser in drei Stücken aber wesentlich, nämlich dadurch, dass sie: 1) schwieriger, 2) weniger schmerzhaft und 3) in der Regel von weit geringer Reaction begleitet ist, sie mag wenige Tage oder Wochen nach der ersten vorgenommen werden.

Die grössere Schwierigkeit der zu wiederholenden Operation liegt besonders in der innigen Verklebung und Verschmelzung aller Theile an dem Orte, wo schon operirt worden, und wodurch Conjunctiva, Zellgewebe, Sclerotica und der wieder verwachsene Muskel mit einander verbunden sind. An dieser Stelle finden sich auswendig röthere oder blässere Erhabenheiten und in der Mitte öfter eine kleine Furche als Marke des früheren Einschnitts. Die Conjunctiva kann mit einem Häkchen nicht locker gefasst, fixirt und mit Hülfe eines zweiten in einer Falte aufgehoben werden. Ist die Vernarbung noch nicht ganz solid und keine Granulation vorhanden, so reisst das erste Häkchen aus, wenigstens dann, wenn man es anzieht, um den Augapfel etwas umzurollen. Lässt man dage-

gegen den ganzen früheren Operationsort unangetastet und wählt hinterwärts desselben eine natürlich beschaffene Stelle der Bindehaut, welche sich als Falte aufheben lässt, so entfernt man sich zu weit vom Muskel und muss in schräger Richtung durch ein blutreiches Zellgewebe sich einen Weg bahnen, so dass mit grosser Schwierigkeit der Muskelhaken durchzuführen ist. Die zweifach gemachte Operation hinterlässt nach vollendeter Heilung mitunter die doppelten Spuren als zwei neben einander liegende Streifen in der Bindehaut, von denen der vordere etwas flacher als der hintere ist.

Am grössten sind die Schwierigkeiten bei der Wiederholung der Operation von Strabismus convergens, weshalb ich diese als Norm hier anführe.

Hat sich also das nach innen schielende Auge nach der ersten Operation wieder in die alte falsche Richtung gestellt, und sind alle Uebungen vergebens gewesen, dasselbe nach aussen zu gewöhnen, so warte man wenigstens einige Wochen, bis die Auflockerung der Conjunctiva sich verloren und die Röthe im inneren Augenwinkel sich verringert hat. Nachdem nun die Augenlider auseinander gezogen worden, wird das Conjunctivahäkchen flach vor dem Narbenstreifen, wo früher eingeschnitten worden, durchgeführt, oder wenn es die Theile nicht gehörig festhalten sollte, ein feines Doppelhäkchen angelegt und das Auge etwas umgerollt; ein zweites einfaches Häkchen fasst dann die Conjunctiva weiter am inneren Augenwinkel. Da sich niemals die Falte so frei aufheben lässt, wie bei der ersten Operation, so lässt man die Spitzen meiner, auf der Fläche gebogenen Scheere unmittelbar hinter der Narbe gegen die anliegende Bindehaut wirken, löst sie von der Sclerotica, lässt den zweiten Conjunctivahaken entfernen und mit ihm den Wundrand anziehen, während man selbst den Haken, welcher den Bulbus dirigirt, in der Hand behält und leise anzieht. Die etwa 4 Linien lange Wunde lässt uns dann den mit den benachbarten Theilen verklebten, an der Operationsstelle durch plastisches Exsudat verdichteten Muskel sehen, unter dessen Bauch der Muskelhaken weiter

nach hinten durchgeführt wird, da er an seinem vorderen Theil fest mit dem Augapfel zusammenhängt. Das Auge wird dann weiter nach aussen gerollt, der Muskel mit der geschlossenen Scheere gelöst, und derselbe hinter der früheren Durchschnittsstelle getrennt. Es ist bei der wiederholten Operation noch nöthiger, die Conjunctiva, das Zellgewebe und die Fascia des Bulbus in einem grösseren Umkreise zu durchschneiden, als bei der ersten Operation, damit der Augapfel an dieser Seite frei werde. Verdickungen und Wucherungen der Conjunctiva als Folgen der ersten Operation werden mit einer feinen Hakenpincette gefasst und mit der Scheere abgetragen. Beharrt der Augapfel in der falschen Stellung, so wird noch der M. obliquus superior durchschnitten; und wenn dies auch schon früher geschehen war, so wird es auf die nämliche Weise wie das erste Mal vorgenommen, wenn man nicht etwa, welches ich in neuerer Zeit nützlicher gefunden habe, eine Conjunctivafalte aus der entgegengesetzten Seite des Augapfels ausschneidet.

Eine nähere Angabe einer zweiten Operation des Schielens nach dem Fehlschlagen der ersten beim Strabismus nach aussen, oben u. s. w. ist wohl überflüssig; eben so die Nothwendigkeit der Stillung der Blutung, wenn diese sich ereignen sollte u. s. w.

Die Nachbehandlung ist ganz dieselbe, als wenn das Auge zum ersten Mal operirt worden wäre. In der Regel ist die Entzündung noch bei weitem geringer, wie das erste Mal, selbst dann, wenn der Heilungsprocess noch nicht ganz verlaufen und noch einige Röthe und Aufwulstung an dem Operationsorte vorhanden war. Heftige Augenentzündungen nach der zweiten Operation habe ich niemals bemerkt und die vollkommene Heilung erfolgte hier immer viel früher.

Es ist nicht unmöglich, dass das Auge selbst nach einer zweiten Operation wieder auf die nämliche Seite schielend werden kann. Die Ursachen sind dieselben, wie beim ersten Rückfall. Verdichtetes Zellgewebe in grösserem Umkreise, dichtere Beschaffenheit der Bindehaut nach zweimaliger Ver-

wundung und fortdauernde Unthätigkeit des gegenüberliegenden Muskels sind öfter Ursache dieses unangenehmen Ereignisses. Auch zum dritten Mal habe ich die Operation, welche zwei Mal gescheitert war, mit günstigem Erfolge wiederholt, und in einigen Fällen erst dann den Augapfel in grade Richtung gebracht, wenn ich aus dem gegenüberliegenden Augenwinkel ein beträchtliches Stück der Conjunctiva herausschnitt, oder die Bindehaut mehrmals stark ätzte, wie ich dies oben angegeben habe. Die diese Haut verkürzende Narbe war alsdann im Stande, den unter ihr liegenden Muskel zu unterstützen und den Bulbus im Gleichgewicht zu erhalten.

Ich kann aber nicht genug vor der zu frühzeitigen Wiederholung der Operation warnen. Je früher sie nach der ersten unternommen wird, je schwieriger und desto weniger wirksam ist sie. Spät, nach Monaten oder nach noch längerer Zeit ausgeführt, wird sie der erstmaligen ähnlicher und dadurch leichter und sicherer.

Emilie S., mit schwarzem Haar und braunen Augen, schielte seit frühester Kindheit ohne bekannte Veranlassung mit beiden Augen, und zwar mit dem rechten sehr stark, nach innen. Ich operirte zuerst nur dies Auge, da das Schielen des anderen nur unbedeutend war. Unmittelbar nach der Operation trat das Auge in die normale Sehaxe. Die sich am folgenden Tage einstellende entzündliche Reaction wurde durch kalte Umschläge, Blutegel und Bitterwasser beseitigt. Bis zum 5ten Tage stand das Auge vollkommen grade, aber noch vor der erfolgten Vernarbung schielte es wieder wie früher. Vier Wochen nach der ersten Operation wiederholte ich dieselbe. Der Schnitt durchlief dichteres Gewebe, der Muskel war vollkommen wieder verwachsen und kaum noch eine Spur der früheren Durchschneidung wahrzunehmen. Unmittelbar darauf operirte ich auch das linke, weniger schielende, früher nicht operirte Auge, so dass beide Augen in ihrer Stellung einander vollkommen entsprachen. Die Reaction, welche sich nach der Operation einstellte, war in dem früher operirten Auge weit schwächer, als in dem noch nicht operirten. Kleine Wu-

cherungen, welche sich später bildeten, wurden durch Extractum saturni beseitigt. Ein halbes Jahr später stand das rechte Auge ein wenig mehr nach aussen, als das linke. — Carl E., mit dunkelblondem Haar und braunen Augen, schielte seit frühester Kindheit mit beiden Augen stark nach innen. Das rechte, etwas mehr verdrehte Auge sah nur die Contouren grösserer Gegenstände, und zwar undeutlich, oft doppelt. Bei der Operation zeigten sich beide M. recti interni sehr weit nach hinten inserirt, dabei dünn, aber straff angespannt. Anfangs hatten beide Augen eine normale Stellung, aber schon vor dem 7ten Tage begann das rechte Auge wieder zu schielen. Nach Verlauf von einigen Wochen wiederholte ich daher die Operation an diesem Auge. Die Conjunctiva war schon wieder ziemlich locker. Der Muskel zeigte sich durch eine dicke Zwischensubstanz wieder verwachsen und von Neuem weiter nach hinten mit dem Bulbus verklebt. Eine neue Lösung und Durchschneidung, verbunden mit einer weiter ausgedehnten Trennung der Bindehaut, stellten das Auge grade. Dies Mal hatte die Operation einen dauernden Erfolg. Das Schielen war verschwunden und das Sehvermögen bildete sich später vollständig aus. — Louis R., Kaufmann aus Hamburg, 25 Jahr alt, mit braunen Augen, schielte seit früher Kindheit mit dem linken Auge stark nach innen; auch das rechte hatte eine leichte Abweichung von der normalen Schaxe. Nach der Durchschneidung des rechten graden Augenmuskels veränderte das Auge seine falsche Stellung sehr wenig, ungeachtet ich die Bindehaut und das Zellgewebe in einem weiten Umfange trennte. Auch die sorgfältige Nachbehandlung verbesserte die Stellung sehr wenig. Vierzehn Tage später wurde daher die Operation wiederholt und gleichzeitig ein beträchtlich grosses Stück aus der Bindehaut im äusseren Augenwinkel ausgeschnitten. Die Nachbehandlung war eben so sorgfältig als das erste Mal, und die Heilung erfolgte, wenn auch nicht sogleich ganz nach Wunsch, doch mit bedeutender Verbesserung des Schielens. — Frau H., 54 Jahr alt, mit grauem Haar und grauen Augen, schielte seit dem 6ten Monate ihres Lebens mit dem

rechten Auge stark nach innen. Beide Pupillen waren gleich weit und nie Doppelsehen vorhanden gewesen. Nach der Durchschneidung des Muskels war das Sehen sogleich weit klarer. Die Heilung erfolgte ohne Zufälle, jedoch hatte mit der völligen Vernarbung das Auge wieder die falsche Stellung angenommen. Vierzehn Tage nach der ersten Operation wiederholte ich dieselbe. Die vernarbte Stelle der Bindehaut zeigte eine röthlich speckige Masse, welche alle durchschnittenen Theile wieder mit einander verband. Hinter dieser wurde der Muskel von Neuem vom Bulbus gelöst und durchschnitten. Der Erfolg der Operation war diesmal vollkommen günstig. Das Auge stellte sich sogleich völlig grade und blieb auch in dieser Stellung. — Carl G., 29 Jahr alt, mit graugrünen Augen, schielte seit frühester Kindheit mit beiden nach innen und zwar am stärksten mit dem rechten. Die Operation an beiden Augen in der nämlichen Zeit unternommen, erfüllte ihren Zweck auf dem linken vollkommen, das rechte dagegen schien dadurch nur etwas verbessert. An diesem wurde daher nochmals der M. rectus internus durchschnitten und dadurch die Entstellung gehoben. — Herr U., aus München, welcher seit frühester Kindheit mit beiden Augen nach innen geschielt hatte, war von einem sehr geschickten Arzte daselbst schon operirt worden. Nur das linke Auge hatte die normale Stellung angenommen, das rechte war dagegen wieder nach innen abgewichen. Der sehr besorgte Patient kam deshalb mit einem Schreiben des Arztes zu mir, welches die näheren Angaben in Betreff der Statt gehabten Operation, welche nach meiner Methode vollzogen war, enthielt. Unmittelbar nach der Operation hatten sich beide Augen normal gestellt. In den nächsten Tagen zeigten sich heftige Lichtscheu, Diplopie und eine ausgebreitete Sugillation der Bindehaut. Einige Tage später hatte das rechte Auge eine leichte Neigung nach aussen, das linke nach innen. Die Entzündung verminderte sich bei der fortgesetzten kühlenden Behandlung schnell, und die Heilung erfolgte doch so, dass das linke Auge vollkommen in der Mitte der Sehaxe stand und das rechte wieder in den inneren Augenwinkel ge-

treten war. Ich wiederholte einige Tage nach der Ankunft des Patienten in Berlin die Operation an dem rechten Auge. Die Conjunctiva zeigte im inneren Winkel noch einige Röthe. Der Augapfel konnte weit nach aussen gedreht werden, hüpfte aber sogleich wieder zurück, wenn der Patient nicht forcirt nach aussen sah. Die Bindehaut hing noch fest mit dem Bulbus und dem durchschnittenen Muskel zusammen; an dieser Stelle fand sich eine feste röthliche Wulst, hinter welcher ich den Muskel nochmals durchschnitt. Sogleich trat das Auge weit nach aussen. Der Operation folgte fast gar keine Reaction und nach vollendeter Heilung behielt das Auge seine normale Stellung. — Fräulein V., 28 Jahr alt, mit braunen Augen, schielte seit dem dritten Jahre mit beiden Augen stark nach innen; öfteres Doppelsehen war der Patientin sehr lästig. Das linke Auge war mit der Hornhaut so tief im inneren Augenwinkel versteckt, dass es zum Sehen nicht benutzt wurde; beim Wenden auf die andere Seite trat dann sogleich das Doppelsehen ein. Dies Auge wurde zuerst operirt, ohne dass sich eine bedeutende Verbesserung einstellte. Zehn Tage später durchschnitt ich den Muskel nochmals und auch nach dieser Operation trat erst eine allmählige Verbesserung des Zustandes ein. — Entscheidend war der Erfolg der drei Mal wiederholten Durchschneidung des inneren graden Augenmuskels bei dem 16jährigen Wilhelm L., welcher seit dem 3ten Jahre mit dem rechten Auge stark nach innen schielte. Das Auge sah nur grössere Gegenstände und zwar sehr undeutlich. Als nach der ersten Operation das Schielen in dem nämlichen Grade fortdauerte, durchschnitt ich den Muskel nach 3 Wochen wiederum, und 4 Wochen später noch einmal.

Vom Schielen nach aussen (Strabismus divergens s. externus).

Das Schielen nach aussen ist diejenige falsche Stellung eines oder beider Augen, wo eine Abweichung von der Sehaxe nach

aussen Statt findet. Zwischen dem inneren Augenwinkel und dem Rande der Hornhaut präsentirt sich die Sclerotica als ein grosses weisses Feld, während die Hornhaut nach aussen gekehrt ist. Das Uebel hat drei verschiedene Grade:

Im ersten ist das Auge nur etwas von der normalen Sehaxe nach aussen abgewichen.

Im zweiten berührt der äussere Hornhautrand den Angulus externus.

Im dritten verbirgt sich der äussere Rand der Hornhaut unter der äusseren Commissur der Augenlider.

Der Strabismus externus ist weit seltener, als der Strabismus internus. Man kann annehmen, dass auf funfzehn nach innen Schielenden nur ein Strabismus divergens vorkommt. Das Schielen kann sowohl auf einem, als auf beiden Augen Statt finden. Als Folge der Operation von Strabismus internus wird es ebenfalls bisweilen beobachtet.

Der Grad der willkührlichen Drehung der Augen nach innen ist verschieden. Während beim geringeren Grade der Augapfel vollständig nach innen gerollt werden kann, ist dies bei dem höheren nur unvollkommen der Fall, in seltenen Fällen ganz unmöglich; das Auge steht fest, ein Zustand den man Luscitas genannt und als eine eigenthümliche Krankheitsform bezeichnet hat. Die unwillkührliche Wendung des Auges in die normale Sehaxe, welche durch Schliessung des gesunden oder des einen kranken Auges herbeigeführt wird, erfolgt hier eben so, wie beim Strabismus convergens. Doch finden sich hier einige Unterschiede. Schielt nur das eine Auge nach aussen, so nimmt dies bei der Schliessung des gesunden eine bessere Stellung an, als wenn beide schielten und eins geschlossen wurde. Ist das Schielen nicht sehr bedeutend, so wird durch das angegebene Manöver die Stellung des Auges vollkommen normal; ist es sehr bedeutend, so wird sie nur verbessert, und bei vollkommener Unbeweglichkeit bleibt es bei der Schliessung des anderen im äusseren Augenwinkel stehen.

Die Pupille zeigt eine grosse Verschiedenheit; ihre Weite

ist bald grösser, bald geringer, unabhängig von dem höheren oder niederen Grade des Schielens; die Bewegungen der Iris scheinen träger von Statten zu gehen, besonders wenn das Auge stark nach aussen gewendet ist. Das Sehvermögen ist eben so wie beim Strabismus internus geschwächt, gewöhnlich aber auf beiden schielenden Augen gleich schwach, wogegen beim Schielen nach innen ein Auge das entschieden stumpfere ist. Der Kranke benutzt nur das bessere zum Sehen, beim Strabismus externus im geringeren Grade gebraucht er dagegen beide Augen zugleich, im höheren bald das eine, bald das andere, indem er durch eine kleine seitliche Drehung des Kopfes die Gegenstände in den richtigen Focus bringt. Gesichtstäuschungen sind hier selten, Doppelsehen ist ungewöhnlich, wohl aber kommt öfter getheiltes Sehen vor, wenn der Kranke in grader Stellung des Kopfes seinen Blick auf einen ihm vorliegenden Gegenstand wendet, er sieht dann nur die äussere Seite desselben.

Als angebornes Uebel habe ich den Strabismus externus nicht gesehen, auch in den Jahren der Kindheit unter keiner anderen als der spastischen Form. Carl H., 8 Jahr alt, schielte seit den Masern mit beiden Augen nach aussen, aber öfter auch nach innen, wobei die Augen convulsivisch umher rollten. Die Durchschneidung der äusseren Augenmuskeln heilte ihn vollständig. — Agathe K., 12 Jahr alt, litt seit der Geburt am spasmodischen Schielen mit vorwaltender Neigung der Augen nach aussen; oft schielte ein Auge nach aussen, das andere nach innen. Sie wurde vollständig dadurch geheilt, dass ich zuerst beide M. recti externi und später beide M. recti interni durchschnitt.

Alle am paralytischen Schielen Leidende, welche ich gesehen habe, waren Erwachsene oder doch fast erwachsen, wiewohl es gewiss auch schon früher vorkommt. Cataracta centralis oder Flecken und Narben der Hornhaut erzeugen diese Art zu schielen weit seltener, als der Strabismus internus, dagegen ist das Uebel gewöhnlich Folge einer Schwächung oder Lähmung des M. rectus internus.

Vergleicht man den äusseren und inneren graden Augenmuskel mit einander, so wird man sich sehr leicht überzeugen, dass der schwache äussere keine Anlage zur Ueberwältigung des starken inneren habe; dass aber ein geringes Uebergewicht des Contractionsvermögens des letzteren sehr oft ein Schielen nach innen zur Folge haben müsse. Ungewöhnlich starke Entwickelung und Verdickung des M. rectus externus ist mir niemals vorgekommen, wie sie beim internus doch so häufig ist.

Als gewöhnlichste Ursache des Schielens nach aussen ist daher die Aufhebung des Gleichgewichts zwischen den beiden Opponenten durch einen paralytischen Zustand des M. rectus internus anzusehen, dessen vollständige Lähmung das völlige Feststehen des Augapfels im äusseren Augenwinkel zur Folge hat. Dasselbe geschieht in verschiedenen Abstufungen und Graden, daher auch bisweilen nach der Durchschneidung des inneren graden Muskels beim Strabismus internus. Ein Zufall, welcher in jeder Beziehung sich dem durch Lähmung des Muskels herbeigeführten Schielen nach aussen gleich verhält, und bald von einer nicht erfolgten Wiederanheftung des durchschnittenen Muskels, bald von einer falschen Anheftung, und bald von einer zu sehr ausgedehnten und verlängerten Narbe des Muskels herrührt.

Die Annahme, dass beim Schielen nach aussen der äussere Augenmuskel der gesunde, der innere der gelähmte oder geschwächte sei, erhält besonders dadurch die Bestättigung, dass selbst nach der Durchschneidung des ersteren der Augapfel selten sogleich und vollkommen in den inneren Augenwinkel rollt. Beim Strabismus internus sehen wir dagegen das Auge nach der Operation sich gewöhnlich sogleich normal stellen, leicht eine zu starke Drehung nach aussen erfolgen. Dagegen ist es mir nur ein einziges Mal vorgekommen, dass nach der Durchschneidung der beiden äusseren graden Augenmuskeln ein Schielen nach innen entstand; niemals aber sah ich, dass wenn ich an einem nach aussen schielenden Auge den äusseren Muskel durchschnitten hatte, das Schielen auf

das andere gesunde übersprang, oder dass wenn es auch schielte, durch die an jenem verrichtete Operation sich noch mehr nach aussen gewendet hätte; im Gegentheil zeigte das andere Auge bisweilen unmittelbar darauf eine etwas günstigere Stellung.

Ein geringer Grad des Schielens nach aussen ist bisweilen durch wiederholtes kräftiges Berühren der Conjunctiva des inneren Augenwinkels, oder durch Unterbindung einer Parthie der Bindehaut im inneren Augenwinkel, oder durch Ausschneiden einer beträchtlich grossen Falte aus dieser Membran, wovon an einem anderen Orte ausführlicher die Rede ist, zu heben. Die dadurch bewirkte Verdichtung und Verkürzung der Bindehaut, und die besonders durch das Aetzen herbeigeführte Reizung des geschwächten Muskels, können das nur wenig nach aussen abgewichene Auge wieder in den inneren Augenwinkel zurückführen.

Die Bindehaut, welche beim starken Schielen nach innen häufig dick und pergamentartig gefunden wird, zeigt hier keine solche Beschaffenheit; dagegen fand ich sie beim höchsten Grade von Strabismus externus im inneren Augenwinkel durch Ausdehnung ungemein verdünnt und das unter ihr liegende Zellgewebe weich und blutleer. Bisweilen bildete die Conjunctiva streifige Falten, welche einige Aehnlichkeit mit dem Pterygium hatten.

Diese hier angegebene Operationsmethode erreicht ihren Zweck bei mässigen Graden des Schielens nach aussen, und überall dort, wo der M. rectus internus nicht zu sehr erschlafft ist, um das Auge nach der Durchschneidung desselben in den inneren Augenwinkel ziehen zu können. Bei den höchsten Graden von Strabismus divergens, wobei das Auge wenig oder gar nicht nach innen bewegt werden kann, das Uebel mag nun ohne bekannte Ursache oder nach der Operation des Schielens nach innen entstanden sein, ist zu der angegebenen Operationsmethode noch ein anderes Verfahren hinzuzufügen, von dem das Nähere weiter unten bei der Behandlung des Stra-

bismus divergens, welcher nach der Durchschneidung des M. rectus internus eingetreten ist.

Der einzige mir vorgekommene Fall, in welchem nach der Operation von Strabismus divergens ein Schielen nach innen entstand, ist der folgende: Bertha P. schielte seit frühester Kindheit mit beiden Augen nach aussen, am stärksten jedoch mit dem linken, dessen Hornhautrand von der äusseren Augenlidcommissur bedeckt war. Die grossen blauen Augen zeigten leichte Wolken und eine sehr erweiterte, wenig bewegliche Pupille. Das Sehvermögen, besonders das des linken Auges, war schwach. An beiden Augen wurden die M. recti externi durchschnitten, worauf dieselben sich sogleich völlig grade stellten. Das Gesicht verbesserte sich dadurch bedeutend und die Heilung der Wunde erfolgte sehr schnell. Schon während der Vernarbung nahmen die Augen eine Richtung nach innen an, welche einen Strabismus internus darstellte, der später durch die Operation der M. recti interni gehoben wurde.

Alle übrigen von mir operirten, nach aussen schielenden Augen erreichten höchstens die normale Stellung in der Mitte, oder blieben noch etwas nach aussen gerichtet.

Vollkommen gelang die Operation bei Friedrich N., welcher besonders stark mit dem linken Auge nach aussen schielte. Die Augen waren blau und das Sehen gut. Die Durchschneidung des M. rectus externus beseitigte das Schielen vollkommen; auch stellte sich kein Recidiv ein. — Waldemar S., 15 Jahr alt, mit blauen Augen, schielte mit dem linken Auge nach aussen. Das Sehvermögen war auf diesem Auge sehr geschwächt und der Kranke konnte nur grössere Gegenstände in ihren Umrissen erkennen. Die Durchschneidung des äusseren Muskels hob das Schielen vollkommen und verbesserte das Sehvermögen sogleich. — Beate S., 28 Jahr alt, schielte besonders mit dem linken Auge stark nach aussen. Die Operation hatte den vortheilhaftesten Einfluss auf Stellung und Sehvermögen des Auges. — Barbara F., 36 Jahr alt, schielte in Folge der Masern mit dem linken Auge stark nach aussen.

Die Durchschneidung des M. rectus externus, welche zwei Mal vorgenommen wurde, weil die erste das Uebel nur verbesserte, stellte die normale Richtung des Auges vollkommen her. — Henriette E., 25 Jahr alt, mit blauen Augen, schielte seit dem 4ten Jahre in Folge einer Augenentzündung mit dem linken Auge nach aussen. Das Sehvermögen war auf diesem Auge sehr schwach; dabei fand Doppelsehen Statt. Die Operation hob das Schielen vollkommen; auch das Sehvermögen besserte sich darnach. Das Auge konnte eben so stark in den inneren als äusseren Augenwinkel bewegt werden. — Herr G., 20 Jahr alt, mit blauen Augen, schielte seit dem 3ten Jahre in Folge einer Augenentzündung, von der man noch die Spuren in Hornhautflecken sah, mit dem rechten Auge nach aussen. Nach der Operation trat eine Verbesserung in der Stellung des Auges ein, welche besonders durch die Bemühung, das Auge stets nach innen zu richten, noch mehr zunahm. — Johann B., 24 Jahr alt, mit blauen Augen, schielte in Folge einer Augenentzündung mit beiden Augen, am stärksten jedoch mit dem linken, nach aussen. Der äussere Muskel zeigte bei der Operation eine ungewöhnliche Breite und nach seiner Durchschneidung trat der Bulbus sogleich in die normale Sehaxe. Die Reaction nach der Operation war nicht sehr bedeutend und es bedurfte nur einer mässigen antiphlogistischen Nachbehandlung. Der Erfolg war, wie man ihn nur wünschen konnte: normale Stellung und völlig freie Beweglichkeit des Bulbus und verbessertes Sehvermögen. — Antonie G., 25 Jahr alt, mit blauen Augen, schielte stark nach aussen. Die Patientin gestattete die Operation des linken, am meisten nach aussen abgewichenen Auges. Der Erfolg war vollkommen günstig und auch das geschwächte Sehvermögen wurde dadurch sehr verbessert.

Eine heftige Augenentzündung, welche nach der Operation des Strabismus externus seltener, als nach der des internus ist, stellte sich bei dem August W., 25 Jahr alt, mit blauen Augen, ein, dem ich das rechte Auge operirte. Aderlässe, Blutegel, kalte Umschläge, kühlende Laxanzen waren zur Be-

kämpfung der Augenentzündung nöthig. Später bildeten sich starke Wucherungen im äusseren Winkel, welche durch Lapis infernalis allmählig zerstört wurden. Die Stellung des Auges und das Sehvermögen waren nach der Operation ganz erwünscht.

Völlig erfolglos war die Operation bei Marie F., mit blauen Augen, von denen das linke seit frühester Zeit nach aussen schielte. Nach der Durchschneidung des äusseren Muskels besserte sich die Stellung zwar etwas, doch nach der Heilung stand das Auge wieder nach aussen. Die Wiederholung der Operation verweigerte die Person. — Fast eben so ungünstig war die folgende Operation, welche noch ausserdem von einer gefährlichen Augenentzündung begleitet war: Herr N., mit graublauen Augen, schielte in Folge einer Ophthalmia neonatorum stark nach aussen, stärker mit dem rechten, als mit dem linken Auge. Nach der Operation jenes Auges trat eine sehr heftige Entzündung ein, welche nur durch Aderlässe, Blutegel, kalte Umschläge u. s. w. gehoben werden konnte. Nach völliger Heilung erschien die Stellung des Auges wenig gebessert, doch konnte der junge Mann dasselbe etwas weiter in den inneren Augenwinkel drehen, durch welche Uebung er allmählig einige Vortheile erreichte.

Ich operirte die 24jährige Amalie L., mit blauen Augen, welche stark nach aussen schielte. Beide M. recti externi wurden durchschnitten. Schon nach 5 Tagen war die Heilung bei einer kühlenden Behandlung, welche Herr Dr. Fischer zu übernehmen die Güte hatte, vollendet: derselbe meldete mir auch, dass die Stellung der Augen jetzt vollkommen normal und das Sehvermögen gebessert sei. — Fräulein C., 30 Jahr alt, mit blauen Augen, welche mit beiden stark nach aussen schielte, erfuhr dagegen durch die Operation keine Heilung; erst nachdem ich ihr 4 Wochen später eine Conjunctivafalte aus dem inneren Augenwinkel excidirte, verbesserte sich die Stellung der Augen beträchtlich.

Es würde ermüdend sein, wenn ich hier noch mehr Kranken- und Operationsgeschichten vom Strabismus externus,

welche bald von einem grösseren, bald geringeren, bald von gar keinem Erfolge begleitet waren, anführen wollte; alle hatten so viele Aehnlichkeit mit einander, dass ich nur noch bemerken will, dass die Reaction immer höchst unbedeutend war und fast sämmtliche Augen blaue waren. Mehrere der früher erfolglos Operirten habe ich in neuerer Zeit durch Betupfen des inneren Augenwinkels mit Lapis infernalis vollkommen geheilt. Zwei Fälle verdienen hier noch wegen hohen Grades von Schielen nach aussen mit fast unverrückbarer Stellung der Augen im äusseren Augenwinkel eine etwas detaillirtere Beschreibung. Es war dies die Form von Schielen, welche man früher als Luscitas bezeichnete und ein höchst abschreckendes Aussehen giebt. Die blosse Durchschneidung des äusseren graden Augenmuskels würde, wie auch bei der Operation zu bemerken war, die Stellung des Auges nicht verbessert haben, weshalb ich hier mein bei einem hohen Grade von Schielen nach aussen, nach der Operation von Strabismus internus, übliches Verfahren anwendete.

Den ersten Fall beobachtete ich bei dem russischen Collegien-Rath v. I. Derselbe schielte seit frühester Kindheit mit dem linken Auge sehr stark nach aussen, so dass ein Drittheil der Hornhaut stets von der äusseren Augenlidcommissur bedeckt war. Beim Schliessen des rechten Auges veränderte das linke seine Stelle nicht, und nur bei sehr grosser Anstrengung gelang es dem Patienten, das Auge vielleicht eine Linie weit aus seinem Versteck hervor zu drehen. Zum Sehen wurde das Auge gar nicht benutzt, und wenn der Patient das rechte schloss, so erschienen die Gegenstände völlig unklar. Die Farbe der Augen war graublau. Es fand hier unverkennbar eine Lähmung des M. rectus internus Statt. Nachdem ich die Augenlider durch Haken hatte auseinander ziehen lassen, die Conjunctiva durchschnitten und den blossgelegten M. rectus externus mit dem stumpfen Haken jetzt anzog, zeigte sich dieser starr und unnachgiebig. Er wurde dann weit nach hinten von der Sclerotica gelöst und 4 Linien von seiner vorderen Insertion entfernt, durchschnitten. Dennoch ver-

änderte sich die Stellung des Auges nicht. Ich excidirte hierauf ein vier Linien grosses Conjunctivastück aus dem inneren Augenwinkel, knüpfte um den am Augapfel noch zurückgelassenen Stumpf des M. rectus externus einen feinen seidenen Faden, rollte damit den Augapfel stark nach innen, und befestigte das andere Ende des Fadens mit einem durchlöcherten Pflasterstück auf der rechten Seite der Nase. Bei einer strengen Behandlung trat sehr geringe Entzündung im Auge ein; kühlende Abführungen und Umschläge von Eiswasser unterdrückten jede stärkere Reaction. Acht Tage lang lag der Faden und immer noch blieb er gespannt. Das Auge stand, als ich denselben dann entfernte, etwas mehr nach innen als nach aussen gerichtet. Bald war die Wunde im äusseren Augenwinkel geschlossen. Eine scrophulöse Augenlidentzündung, an welcher der Patient oft gelitten hatte und welche sich wieder einstellte, machte eine mehrwöchentliche Behandlung nöthig. Die Heilung dieses Kranken gehört zu den erfreulichsten, da der Fall einer der schwierigsten war. Beide Augen stehen vollkommen gleich; das operirte kann nach allen Richtungen hin bewegt werden, da auch der gelähmte innere Muskel die normale Kraft bekommen hat. Auch das fast erloschene Sehvermögen erwachte in dem Auge und der Patient machte mit jedem Tage Fortschritte im Sehen.

Sehr ähnlich der vorigen Beobachtung ist die folgende: Fräulein v. H., 21 Jahr alt, gross, schlank und mager, mit blauen Augen und blondem Haar, schielte seit frühester Kindheit mit dem linken Auge so stark nach aussen, dass ein beträchtlicher Theil des äusseren Hornhautrandes im Angulus externus verborgen blieb. Das Auge konnte weder durch Willkühr, noch durch Schliessen des anderen unwillkührlich in eine bessere Stellung gebracht werden, es behielt immer fest die alte. Der Anblick des jungen Mädchens war zum Erschrekken. Schon früher hatte ein geschickter Arzt die Durchschneidung des M. rectus externus vorgenommen, doch war die kleine Verbesserung, welche unmittelbar auf die Operation folgte, durch die Vernarbung wieder aufgehoben. Das Auge

stand ganz unbeweglich im äusseren Augenwinkel. Ich verfuhr hier ganz eben so, wie in dem vorigen Fall; grosser halbmondförmiger Conjunctivaschnitt, Trennung des Zellgewebes in weiter Ausdehnung an der äusseren Seite des Bulbus, Lostrennung des M. rectus externus von der Sclerotica, Durchschneidung dieses Muskels eine Linie von seiner Insertion entfernt und Umschlingung des kurzen Stumpfes mit einem Faden, Excision einer grossen Bindehautfalte aus dem inneren Augenwinkel, Rollen des Augapfels durch den Faden nach innen, und Befestigung desselben auf dem Rücken der Nase; das war das Procedere bei dieser Operation, welche ebenfalls ein sehr günstiges Resultat gab, indem die Stellung des Auges ganz normal wurde und sich von der des anderen nur bei genauer Aufmerksamkeit sehr gering unterschied. Der Faden löste sich am fünften Tage, bis dahin waren kalte Umschläge angewendet worden. Wenige Tage darauf konnte die Patientin zum ersten Mal wieder ausgehen und das Theater besuchen, welches sie früher bei ihrem auffallenden Aussehen niemals gewagt hatte.

Strabismus divergens und Ptosis des oberen Augenlides.

Die Complication von Schielen mit Schwäche und wirklicher Lähmung des oberen Augenlides begleitet, ist beim Strabismus divergens eine höchst seltene Erscheinung, welche ich nur einige Mal beobachtet habe. Dagegen kommt dieselbe häufiger, wie oben bemerkt worden, beim Strabismus internus, und am häufigsten beim Schielen nach oben vor. Die Ptosis ist gewöhnlich eine Folge des Schielens, und entsteht erst später ganz allmählig; sie ist ein Zeichen des verringerten Sehvermögens auf dem Auge, denn da dieses wenig sah, zog sich der obere Augendeckel nur schwach in die Höhe. Schliessung des gesunden Auges hatte die Wirkung, dass das kranke Auge in dem zweiten hier anzugebenden Falle bedeu-

tend weiter geöffnet werden konnte, obgleich der Bulbus seine Stellung nicht verbesserte.

Die Operation ist in diesen Fällen eine doppelte, nämlich die Durchschneidung des M. rectus externus zur Hebung des Schielens, und die der Ptosis, entweder durch Ausschneiden eines Stücks aus dem Augenlide, um dasselbe zu verkürzen, oder die von mir angegebene Methode von Durchschneidung des M. orbicularis palpebrarum, dessen widernatürliche Contraction den M. levator palpebrae superioris überwunden hat. Die Durchschneidung des Kreismuskels der Augenlider stellt das natürliche Gleichgewicht zwischen beiden Muskeln wieder her. Wo die Lähmung des M. levator palpebrae superioris vollkommen ist, wird man daher ein Stück aus dem oberen Augenlide herausnehmen, um das Augenlid zu verkürzen; wo aber nur eine ungleiche Wirkung zwischen beiden Muskeln Statt findet, wird man den M. orbiculis unter der Haut durchschneiden. Jene Operationsmethode vollführt man am leichtesten, wenn man ein gewölbtes, mit einem Stiel versehenes Brettchen unter das obere Augenlid schiebt, seinen vorderen Rand gegen den Oberaugenhöhlenrand andrängen lässt, und hierauf ein liegendes Ovalstück mittelst einer kleinen, seitlich gebogenen Scheere, deren äusseres Blatt zuerst das Augenlid durchsticht, aus der ganzen Dicke des Lides ausschneidet. Hierauf wird die Wunde mit umschlungenen Insektennadeln vereinigt. Neuerdings habe ich diese Verkürzung des Augenlides in einigen Fällen ohne Strabismus auch subcutan gemacht. Ich kehrte das ganze obere Augenlid mittelst eines grösseren scharfen Doppelhakens nach aussen um, fasste mit einem kleineren scharfen Doppelhaken die ganze Dicke des Augenlides oberhalb des Tarsalknorpels, ohne indess die äussere Haut mit anzuhäkeln, und schnitt dann eine 3 bis 4 Linien breite Querfalte aus dem Augenlide. Zwei feine, von der inneren Seite der Wunde nach aussen durchgeführte Fäden wurden auf der äusseren Haut auf einem kleinen Leinwandcylinder zusammengeknüpft. Der Erfolg war so günstig, dass diese Operationsmethode vor der bisher bekannten Vorzüge zu haben scheint.

Die Durchschneidung des M. orbicularis palpebrarum geschieht an drei Stellen. Es wird ein concaves Brettchen unter das obere Augenlid geschoben, um den Bulbus zu schützen, und dann mit einem feinen Messerchen das obere Augenlid an drei Stellen, in der Richtung von unten nach oben, durchschnitten. Der mittlere Schnitt erstreckt sich von dem inneren Rande des M. orbicularis anfangend, bis über den Arcus supraorbitalis; die beiden anderen steigen vom äusseren und inneren Augenwinkel beginnend, schräg nach oben und aussen divergirend, hinauf. Durch fest angelegte lange Pflasterstreifen wird einer Blutansammlung unter der Haut vorgebeugt.

Es wäre gewiss fehlerhaft, wenn man bei der Complication von Strabismus und Ptosis zuerst die Ptosis durch Operation heben und dann das Schielen operiren wollte. Da ich häufig nach der Operation des Strabismus geringere Grade der Ptosis habe von selbst verschwinden sehen, wenn das Auge in Thätigkeit trat, so muss man auch bei höheren Graden dieses Uebels eine Verbesserung erst abwarten, ehe man sich zu dieser zweiten Operation entschliesst.

Dies geschah z. B. in dem hier mitzutheilenden Fall: Carl P., 19 Jahr alt, schielte seit seinem 7ten Jahre mit dem rechten Auge so stark nach aussen, dass dasselbe fast gar nicht zum Sehen benutzt wurde. Die Pupille war stark erweitert und zur Hälfte von dem herabhängenden Augenlide bedeckt. Nach der Durchschneidung des M. rectus externus verbesserte sich die Stellung des Bulbus nur sehr wenig, weshalb ich um die Sehne einen Faden legte, welchen ich nach vorangegangener Excision eines Bindehautstücks aus dem inneren Augenwinkel mit Pflasterstückchen auf der Nasenspitze befestigte. Die Heilung war binnen 8 Tagen vollendet und das Auge vollkommen in die normale Sehaxe gebracht. Von dieser Zeit an gewann das obere Augenlid durch Verbesserung des Sehvermögens immer mehr Kraft, und schon nach einigen Monaten konnte es so hoch gehoben werden, dass die Pupille völlig frei war.

Der folgende Fall ist einer der interessantesten, welchen

ich beobachtete, besonders da das Schielen beider Augen nach aussen durch meine beiden ganz entgegengesetzten Methoden geheilt wurde. Caroline H., ein fremdes, 20jähriges Mädchen, von angenehmen Gesichtszügen, mit blondem Haar und blauen Augen, schielte seit früheren Jahren mit beiden Augen stark nach aussen; besonders war das linke weit nach aussen gedreht, das rechte etwas weniger. Das Sehvermögen war auf jenem Auge sehr geschwächt. Die Durchschneidung des äusseren Muskels, verbunden mit einer Trennung weit nach hinten, hob das Schielen vollkommen, da der M. rectus internus hier viel Kraft zeigte. Nach vollendeter Heilung beschloss ich, ehe ich auch hier zur Muskeldurchschneidung schritt, einen vorläufigen Versuch mit der Cauterisation des rechten inneren Augenwinkels zu machen. Der Erfolg übertraf jede meiner Erwartungen; nach zweimaliger Anwendung des Lapis infernalis, in Zwischenräumen von 8 Tagen, stand das linke Auge so grade, wie das andere. Die Patientin wurde von mir im Clinicum vorgestellt; sie erregte durch den normalen Stand ihrer Augen und durch vollkommen normales Sehvermögen das grösste Interesse.

Fräulein Auguste D., 21 Jahr alt, fing im 5ten Jahre ohne bekannte Ursache mit dem linken Auge nach aussen zu schielen an; allmählig wurde das Uebel immer stärker, bis das Auge zuletzt ganz in den äusseren Winkel trat, zu welchem Uebelstande sich seit 4 Jahren noch der gesellte, dass das obere, stark herabhängende Augenlid den Augapfel fast vollkommen bedeckte. Beim Aufheben des oberen Augenlides sah man den Augapfel so stark nach aussen gedreht, dass ein Theil der Cornea vom äusseren Winkel bedeckt wurde. Der Augapfel war vollkommen unbeweglich, die Pupille stark erweitert und das Gesicht sehr kurz und undeutlich. Nur grössere Gegenstände konnten, wenn das andere Auge geschlossen wurde, wie durch einen dichten Nebel gesehen werden. Nachdem ich die Vorbereitungen zur Operation getroffen, zeigte sich der Augapfel nach Anlegung des Conjunctivahäkchens sehr unnachgiebig. Der blossgelegte M. rectus externus

zeigte bei beträchtlicher Breite eine ungewöhnliche Dicke, Festigkeit und Starrheit. Der Muskelhaken zog das Auge etwas mehr hervor, wobei die Patientin über Kopfschmerz klagte. Der Muskel wurde weit nach hinten gelöst und 3 Linien von seiner vorderen Insertion entfernt, durchschnitten. Da die Stellung des Auges sich jedoch nicht verbesserte, so wurde dasselbe mittelst eines um die Sehne des Muskels befestigten Fadens nach innen gerollt, nachdem hier zuvor ein Stück der Conjunctiva entfernt worden war. Nach erfolgter Heilung wurde die noch immer fehlerhafte Stellung des Bulbus durch öfteres Ausschneiden von Falten aus dem inneren Augenwinkel gehoben, und die Ptosis durch die vorhin beschriebene Durchschneidung des M. orbicularis palpebrarum völlig beseitigt.

Ueber das Schielen nach der Operation auf die entgegengesetzte Seite.

Zu den unangenehmsten Ereignissen nach der Operation des Schielens gehört ohne Zweifel das Schielen auf die entgegengesetzte Seite. Während man noch überall klagt, die Operation des Schielens sei unwirksam, es contrahire sich der durchschnittene Muskel wieder und führe das Auge in die alte falsche Stellung zurück, möchte ich klagen, dass die Operation oft zu viel leiste und das Auge sich auf die entgegengesetzte Seite wende. Die Erfahrungen der meisten Aerzte, welche das Schielen operirt haben, sind noch zu jung, um jenes ärgerliche Ereigniss schon oft beobachtet zu haben. Mir, der ich es nun schon so vielfältig gesehen, sei es erlaubt, diesen Umstand hier etwas weitläuftiger abzuhandeln, und alles dasjenige mitzutheilen, was in dieser Beziehung wichtig und interessant ist.

Alle Beispiele von Schielen nach der Operation auf die entgegengesetzte Seite kamen nach der Durchschneidung des M. rectus internus vor. Eine einzige merkwürdige Ausnahme, wo nach der Durchschneidung der äusseren graden Augen-

muskeln wegen Strabismus divergens ein Strabismus convergens sich einstellte, welches Falls ich schon früher erwähnt habe. Die Patientin war ein 16jähriges Mädchen, mit braunen Augen, welches mit beiden stark nach aussen schielte. Nach Durchschneidung der graden äusseren Augenmuskeln nahmen dieselben eine normale Stellung an. Später stellte sich allmählig Schielen nach innen ein. Dies wurde wieder durch die Durchschneidung der inneren Augenmuskeln vollkommen beseitigt.

Dies nicht öftere Vorkommen von Schielen nach innen, wenn der M. rectus externus wegen falscher Richtung der Augen nach aussen, durchschnitten worden, scheint mir evident für die mehrmals von mir angedeutete Ansicht zu sprechen, dass der Strabismus divergens selten von widernatürlicher Contraction des M. rectus externus herrühre, sondern gewöhnlich von einem paralytischen, bald höheren, bald niederen Zustande dieses Muskels.

Das Schielen nach aussen in Folge der Operation des Schielens nach innen kann nun unmittelbar nach der Durchschneidung des M. rectus internus, oder etwas später nach der so eben beendeten Heilung, oder viel später, nach Monaten, ganz allmählig eintreten. Entweder hatte das Auge schon gleich nach dem Operationsakte eine kleine Neigung mehr nach aussen, welche allmählig zunahm, oder es war durch die erste Operation in die normale Sehaxe gebracht worden und drehte sich allmählig mehr nach aussen, indem der äussere grade Augenmuskel mehr das Uebergewicht bekam.

Die Folgen dieses Schielens nach aussen, statt des früheren nach innen, sind für das Gesicht störender, als die ursprüngliche Krankheit. Schielte z. B. Jemand stark mit dem einen Auge nach innen, so sieht er mit diesem Auge gewöhnlich schlecht. Die Durchschneidung des inneren graden Augenmuskels beseitigt das Schielen; jetzt sieht er vollkommen gut. Allmählig wendet sich der Augapfel weiter nach aussen, das Gesicht verschlechtert sich wieder, und bei einer noch grösseren Wendung des Augapfels verringert sich das Sehen noch mehr.

Ich habe sorgfältig den Fällen nachgeforscht und den Bedingungen, unter welchen das Schielen nach aussen eintrat.

Es kam am öftersten dort vor:

1) wo der äussere Muskel so viel Kraft hatte, dass der Augapfel ganz in den äusseren Augenwinkel gedreht werden konnte, z. B. beim Strabismus concomitans;

2) bei grossen Glotzaugen, welche gleichsam auf ihrer lockeren Zellgewebs- und Fett-Unterlage schwimmen und deren Muskeln sich sehr weit nach vorn inseriren;

3) bei übermässig grosser Conjunctivawunde;

4) bei ausgedehnter Durchschneidung der Fascia bulbi und des Zellgewebes;

5) nach der zu weiten Lösung des Muskels vom Bulbus;

6) nach der Tenotomie;

7) nach der Durchschneidung des Muskels in seinem vordersten Theile, besonders wenn bei beiden der Muskel vorher gelöst war;

8) vorzüglich nach der Excision eines Muskelstücks;

9) bei zu lange fortgesetzter Uebung nach der Operation, den Augapfel nach aussen zu wenden, um ein Recidiv nach innen zu verhüten.

Diese Drehung des Augapfels nach aussen, sie mag sich bald nach der Operation, oder später einstellen, ist für den Operirten und Arzt gleich peinlich, welche dadurch ihre Hoffnungen vereitelt finden. Die Kranken sehen dann von vorn die Gegenstände mit beiden Augen nur halb, oder sie wenden den Kopf etwas zur Seite, um nur ein Auge grade darauf zu richten. Mit nicht geringer Bekümmerniss habe ich mehrere der schönsten Heilungen, wo die Augen vollkommen grade standen, wo nicht eine Spur von Schielen, weder in alter noch in neuer Richtung Statt fand, nach einem halben Jahre mit einem nach aussen zunehmenden Schielen wiedergesehen.

Sehr wichtig ist es, alles dasjenige kennen zu lernen, wodurch man dem allmähligen Fortschreiten des Uebels, wenn es sich zu entwickeln anfängt, vorbeugen kann. Noch sind

die Bewegungen des Auges nach allen Seiten hin frei und ungehindert, doch ist eine kleine Neigung nach aussen vorwaltend. Man lasse das gesunde Auge zubinden, und den Kranken sich fortwährend üben, das operirte Auge in den inneren Augenwinkel hinein zu wenden. Dies Wochen lang fortgesetzt, ist der Erfolg schon bisweilen günstig. Bessert sich der Stand des Auges nicht, so bestreicht man die Conjunctiva im inneren Augenwinkel täglich einige Mal mit Extractum saturni, welches man mit einem kleinen Pinsel aufträgt und wodurch eine Verdichtung und Verkürzung der Conjunctiva entsteht. Bleibt auch dies fruchtlos, so leistet das öftere Betupfen des inneren Augenwinkels mit Lapis infernalis bis zur Gränze des Bulbus öfter die erwünschten Dienste. Wo dies sich aber auch nicht erfolgreich zeigt, exstirpire man ein Bindehautstück von 3 Linien im Durchmesser an der Gränze des Bulbus und zum Theil von ihm selber, und lasse während der Heilung das andere Auge verbinden, damit sich der Augapfel normal stelle und die Vernarbung mit einer möglichen Verkürzung der Conjunctiva erfolge.

Ob nun aber diese Verkürzung oder Verdichtung des Bindehautblättchens im inneren Augenwinkel eine dauerhafte Sicherung gegen eine neue Wendung der Augen nach aussen gewähren wird, möchte ich nicht behaupten, vielmehr ist zu besorgen, dass mit der Erschlaffung der Narbensubstanz wieder ein Uebergewicht des graden äusseren Augenmuskels eintreten wird. Niemals aber vertraue man den hier angegebenen Behandlungsweisen bei stärkerer secundärer Drehung nach aussen, hier hilft sie gar nichts oder nur sehr wenig; dagegen habe ich sie bei schwachen Abweichungen des Bulbus nach aussen vielfältig mit Nutzen angewendet.

Wer uns nun bei so misslichen Umständen den wohlmeinenden Rath gäbe, den äusseren Augenmuskel zu durchschneiden, um das stark nach aussen gedrehte Auge wieder nach innen zu richten, dem müssen wir mit Bedauern entgegnen, dass dies allein selten etwas wirkt. Wie schön wäre es und wie leicht abgemacht, wenn wir durch eine zweite Opera-

tion, also durch die einfache Durchschneidung des Musculus rectus externus, das Auge wieder nach innen wenden könnten. Das gelingt aber fast niemals, und nur da, wenn das Auge erst seit Kurzem, und zwar nicht stark, nach aussen getreten ist. Hier operirt man ganz so, wie beim primären Schielen nach aussen. Die Augenlider werden durch Lidhalter auseinander gezogen, die Conjunctivafalte im äusseren Augenwinkel durch zwei Häkchen aufgehoben und mit einer Scheere durchschnitten, der Muskel durch den untergeführten stumpfen Haken angezogen, mit der geschlossenen Scheere weit nach hinten vom Bulbus gelöst und mit der Scheere dicht an seiner Insertionsstelle abgetrennt. Man muss durchaus keine Verbindung nach vorn zwischen Muskel und Sclerotica lassen, weil dadurch der Erfolg der Operation ganz vereitelt wird.

Ist das Schielen schon etwas stärker und kann der Kranke den Augapfel nicht mehr ganz frei in den inneren Augenwinkel bewegen, so nützt die Durchschneidung des äusseren Muskels nicht mehr. Stellt sich auch unmittelbar nach der Operation das Auge grade, so wird es durch die Vernarbung wieder nach aussen gezogen. Hier habe ich meine Operationsmethode des paralytischen Schielens nach aussen, angewendet. Ich excidire zuerst aus dem inneren Augenwinkel, halb vom Bulbus, halb neben ihm, ein Stück der Bindehaut mit einer starken Schicht des unter ihr liegenden Zellgewebes. Die Falte wird mit der Hakenpincette gefasst und mit der auf der Fläche gebogenen Augenscheere, deren Convexität dem Bulbus zugewendet ist, abgeschnitten. Erst dann wird der äussere Augenmuskel nach den angegebenen Regeln blossgelegt, gelöst und durchschnitten. Der Vernarbung im äusseren Augenwinkel, durch welche das Auge wieder in seiner alten falschen Richtung verzogen werden könnte, wird durch die Vernarbung der Conjunctiva im inneren Augenwinkel die Stange gehalten, und das normale Gleichgewicht der Stellung des Auges zwischen dem zu weit nach aussen und zu weit nach innen gehalten.

Der höchste Grad des Schielens nach aussen in Folge der Durchschneidung des inneren graden Augenmuskels pflegt sich erst geraume Zeit nach der Operation, selten plötzlich, sondern aus den geringeren Graden allmählig zu entwickeln. Das operirte Auge, oder wenn beide operirt worden sind, stehen beide, oder nur das eine, stark nach aussen gewendet, so dass selbst der Hornhautrand die äussere Augenlidcommissur berühren kann. Die Sclerotica wölbt sich an der inneren Seite stark hervor und ist hier oft mit blutführenden Gefässen der Conjunctiva bedeckt. Als einen matteren, weniger polirten Fleck unterscheidet man die frühere Insertionsstelle der Sehne des M. rectus internus, und die weiter nach hinten den aus der Tiefe der Orbita hervorgetretenen Augapfel überkleidende, aus lockerem transparenten Zellgewebe neugebildete Conjunctiva, welche eine Fortsetzung der ausgedehnten und verlängerten Bindehaut bildet.

Die Bewegungen der Augen nach innen sind sehr beschränkt und gleichzeitiges Sehen mit beiden unmöglich. Dieser höchst lästige Zustand ist beinahe eben so übel, als eine fast vollkommene Lähmung des inneren graden Augenmuskels. Hier leisten selbst die noch bei den geringeren Graden dieses Uebels angegebenen Operationsmethoden, das Durchschneiden des äusseren Muskels und dessen Trennung, verbunden mit der Abtragung einer grösseren Conjunctivafalte im inneren Augenwinkel, gar nichts, denn da sich der Augapfel schon zu sehr an die Stellung nach aussen gewöhnt hat, so verbessert sich seine Richtung nach dieser neuen Operation gewöhnlich nur um ein Geringes, und die Vernarbung der Wunde im äusseren Augenwinkel zieht ihn wieder nach aussen.

Unter diesen Umständen giebt es nach meinen Erfahrungen und Beobachtungen nur ein Mittel, dessen ich schon an mehreren Stellen dieser Schrift Erwähnung gethan habe, und dies ist die Drehung der Augen mittelst Fäden in den inneren Augenwinkel. Es hört sich zwar ganz possirlich an, die Augäpfel selbst festzubinden, und es ist denen, welche darüber

spötteln, gern verziehen; wir würden ihnen aber grossen Dank wissen, wenn sie uns eine leichtere und bessere Abhülfe dieses unangenehmen Ereignisses möchten kennen lehren.

Die Untersuchung des früheren Operationsortes zeigt, dass beim starken secundären Schielen nach aussen der durchschnittene innere Muskel sich nicht bloss zu weit nach hinten wieder an die Sclerotica angesetzt, sondern diese später wieder verloren habe. Seine Verklebung war vielleicht nur schwach, wenig haltbar, und der früher bis zur höheren Schwächung ausgedehnte, jetzt aber wieder kräftig gewordene grade äussere Muskel zerrte den inneren Muskel von der Sclerotica ab, so dass er nur im Zellgewebe hängen blieb und nicht mehr auf das Auge agiren kann. Der M. obliquus superior ist aber nicht kräftig genug, um allein den gehörigen Antagonismus gegen den äusseren halten zu können.

Die Operation wird auf folgende Weise gemacht: Nachdem nach den bekannten Regeln die Augenlidhalter angelegt worden, schneidet man mittelst der auf der Fläche gebogenen Scheere ein wenigstens 3 bis 4 Linien grosses Conjunctivastück mit dem unter ihm liegenden Zellgewebe aus dem inneren Augenwinkel aus. Dann rollt man mittelst eines, durch die Conjunctiva des äusseren Augenwinkels eingeführten Häkchens das Auge nach innen, setzt das zweite Häkchen ein, schneidet zwischen beiden die Bindehaut durch, entblösst den Muskel, zieht ihn mit dem stumpfen Haken an, und trennt ihn stumpf, so weit es irgend möglich ist, an seiner hinteren Fläche von der Sclerotica und auch an seiner vorderen und Seitenfläche vom Zellgewebe mittelst kleiner Scheerenschnitte. Er bildet jetzt ein freies Band, welches hinten an die Orbitalwand und vorn an den Bulbus angeheftet ist. Hierauf durchschneidet man den Muskel mit der Scheere einige Linien von der Sclerotica entfernt. Kaum wird der Augapfel darnach etwas aus seiner falschen Stellung weichen. Dieser kleine isolirte Sehnenstumpf, an dem man kaum einige Muskelfäserchen wahrnimmt, wird nun mit einer feinen Hakenpincette gefasst, in grader Richtung leise angezogen, und von einem Assistenten,

welcher eine recht leichte Hand hat, mit einem gewichsten feinen seidenen Faden umschlungen. Wer von ferne dieser ihm unbekannten Procedur zusähe, würde glauben, man habe eine durchschnittene Arterie mit der Pincette gefasst und der Gehülfe unterbände diese. Der Faden muss etwas weniger fest wie bei der Arterienunterbindung um die Sehne des Muskels geknüpft werden und dicht an der Sclerotica liegen. Wird der Knoten fest geknüpft, so durchschneidet der Faden die Sehne zu früh und das Auge rollt wieder nach aussen. Ein Ende der Ligatur wird kurz abgeschnitten, und das andere, indem man durch Anziehen den Augapfel stark in den inneren Augenwinkel rollt, so dass ein Schielen nach innen entsteht, durch einen in der Mitte zwei Mal eingekerbten Pflasterstreifen gezogen; dieser Pflasterstreifen wird an die entgegengesetzte Seite des oberen Nasenrückens fest angeklebt. Man zieht nun den Faden, welcher durch den Doppeleinschnitt in der Mitte des Pflasterstreifens hinläuft, noch stärker an, und befestigt das Ende durch Umschlingen der seilförmig angespannten Ligatur.

Sind beide Augen in Folge der Operation des Schielens nach innen operirt worden und sehr weit nach aussen getreten, so wird die nämliche Operation, wie sie hier eben beschrieben worden, zugleich an beiden Augen gemacht. Man legt dann ein länglich-viereckiges Stück gut klebenden Heftpflasters auf die Mitte des Rückens der Nase, zieht die Enden der Ligaturen durch den Doppelspalt des Pflasters, und knüpft sie, indem man vorher beide Augen stark nach innen rollt, auf dem Pflaster zusammen; auf den zusammengebundenen Theil der Fäden legt man zum Schutz ein kleineres Stück Pflaster. Durch die Drehung der Augen in den inneren Winkel und die straffe Anspannung der Fäden berühren letztere nirgends die Hornhaut. Ihre Richtung nach der Nase hin muss eine solche sein, dass sie genau der Augenlidspalte entspricht und die Schliessung der Augenlider nicht verhindert wird. Hat der Kranke zum Unglück eine breite Sattelnase, so muss man ihren Rücken durch einen Aufbau von Pflasterstückchen erhöhen und auf dieser Erhöhung die

Fäden befestigen, sonst würden sie die Cornea berühren und diese heftig reizen.

Die Nachbehandlung ist die nämliche, wie bei der Operation des Schielens überhaupt, nur etwas weniger kühlend; man begnügt sich mehr mit dem öfteren Auswaschen des Wundsecrets und hält die plastischen Processe nicht durch Umschläge von Eiswasser zurück. Es ist ein unangenehmes Ereigniss, wenn schon in den ersten Tagen nach der Operation der Faden die Sehne des M. externus durchschneidet; die Stellung des Auges wird dann freilich schon gebessert sein, aber es wird der Augapfel doch wieder etwas zu weit nach aussen zu stehen kommen. Bei einigen Individuen hielten sich die Fäden bis zum 5ten, 6ten, ja in einem Falle bis zum 8ten Tage. Werden die Fäden schon in den ersten Tagen etwas lockerer, indem sie sich an der Stelle, wo sie angeklebt waren, etwas gelöst hatten, so zieht man sie behutsam wieder an. Sind die Fäden abgefallen und der Augapfel hat etwas mehr die Richtung nach innen als nach aussen, so darf man sich ein glänzendes Resultat versprechen, und die Heilung ist eben so vollkommen, als nach der glücklichsten Operation ohne Recidiv von Schielen auf die entgegengesetzte Seite. Ausser diesen günstigen Erscheinungen kann auch der Bulbus vollkommen frei nach allen Seiten hin bewegt werden.

Selten hat man nöthig, die Fäden vom Sehnenstumpf abzuschneiden, welches nach Auseinanderziehen der Augenlider und durch Anspannung des Fadens, mit einer Scheere gemacht wird; jedoch darf dies nicht vor dem 8ten Tage geschehen, ausgenommen wenn sich eine Entzündung der Bindehaut einstellen sollte.

Da nichts vollkommen ist, so ist es diese Methode auch nicht. Die Fäden durchschneiden bisweilen schon am 2ten oder 3ten Tage den Tendo, und das Auge kehrt mit eintretender Vernarbung fast eben so weit wie vor der Operation in den äusseren Augenwinkel zurück. Waren die Patienten entschlossen genug, so habe ich die Operation zum zweiten, ja zum dritten Mal, und dann meistens mit Erfolg wiederholt.

In so verzweifelten Fällen begnügte ich mich nicht bloss mit der Excision eines Bindehautstücks aus dem inneren Augenwinkel, sondern da ich annehmen durfte, dass der früher durchschnittene M. rectus internus keine Verbindung mit dem Augapfel wieder eingegangen sei, so drang ich tief in den inneren Augenwinkel mit der Scheere ein, suchte den retrahirten Muskel von seinen falschen Adhärenzpunkten zu lösen, worauf ich ihn an den durch den Faden nach innen gerollten Bulbus wieder anlehnte, oder nach Wundmachung seiner Ränder mittelst einer feinen Sutur wieder vereinigte. Der günstige Erfolg einiger auf diese Weise verrichteter Operationen hat mich bestimmt, dies Verfahren bei schweren Fällen öfter anzuwenden.

Alle Personen, welche in Folge der Operation von Strabismus internus nach aussen schielend wurden, habe ich, wenn sie sich dazu verstehen wollten, auf die eine oder die andere Weise nochmals operirt. Während bei einigen der Erfolg wegen zu frühen Durchschneidens der Fäden weniger günstig war, übertraf er bei anderen jede Erwartung. Fräulein N., 24 Jahr alt, mit lebhaften braunen Augen, schielte seit ihrem 3ten Jahre mit beiden Augen, besonders aber mit dem linken, so stark nach innen, dass sich zwei Drittheile der Hornhaut öfter im inneren Augenwinkel versteckten. Die Operation wurde von mir damals noch in der Art gemacht, dass ich die Muskeln dicht an der Sehne abschnitt. Die Heilung erfolgte ohne Schwierigkeit und die Patientin war über die schöne Stellung ihrer Augen und über ihr verbessertes Sehvermögen sehr erfreut; mir missfiel indessen eine leichte Richtung der Augen nach aussen. Allmählig nahm diese Richtung dergestalt zu, dass beide Augen mit ihrem äusseren Hornhautrande unter die äussere Augenlidcommissur traten. Das Sehen war sehr gestört und das Mädchen in Verzweiflung. Excision von Bindehaut und tiefliegendem Zellgewebe in den Angulis internis, Durchschneidung der äusseren graden Muskeln und Richtung der Augen nach innen durch Fäden, hoben dies zweite Schielen so vollständig, dass keine Spur von der primären oder

secundären Verdrehung der Augen zurückblieb und diese nach jeder Richtung hin bewegt werden konnten. — Weniger erfolgreich war die Operation beim Fräulein v. M., 18 Jahr alt, welche stark nach innen und in Folge der Operation nach aussen schielte. Besonders war das linke Auge divergirend. Die Operation verbesserte die Stellung desselben wenig, weil der Faden die Sehne des M. externus schon nach einigen Tagen durchschnitt. — Nur mit geringer Verbesserung machte ich dieselbe Operation bei einem 17jährigen Menschen, welcher nach der Operation von Strabismus convergens stark nach aussen schielte. — Bei einem anderen 18jährigen Menschen von scrophulösem Habitus erfolgte eine heftige scrophulöse Augenentzündung nach der Operation. Später schielten die Augen nach aussen. Durch die Durchschneidung der äusseren graden Augenmuskeln wurde das Schielen zwar geheilt, jedoch in Folge einer neuen scrophulösen Augenentzündung bildete sich ein kleines Geschwür auf dem äusseren Rande der Hornhaut, welches eine Narbe zurückliess. — Dagegen zeigte sich die Operation wieder von dem erfreulichsten Erfolge bei 10 anderen Individuen begleitet, von denen 6 mit einem Auge und 4 mit beiden Augen stark nach aussen schielten. Es hatte sich der Strabismus binnen 2 bis 6 Monaten nach der Operation ausgebildet. Bei allen diesen Individuen wurden grosse Bindehaut- und Zellgewebs-Parthien aus dem inneren Augenwinkel excidirt, die M. recti externi durchschnitten und die Augen mit Fäden nach innen gerollt. Bei Friedrich F., 17 Jahr alt, auf dem linken, und bei Carl H., 20 Jahr alt, auf dem rechten Auge operirt, Beide später stark nach aussen schielend, nahm ich eine Bindehautfalte im inneren Augenwinkel fort, entblösste den zurückgezogenen, nur mit dem Zellgewebe verklebten inneren Augenmuskel, machte ihn und das vordere verschrumpfte Ende wund, verband die Enden durch eine Sutur, durchschnitt den äusseren Augenmuskel, rollte das Auge durch Fäden nach innen, und hatte die Freude, einen vollkommenen Erfolg nach dieser Operation zu beobachten. — Kürzlich besuchte mich die 20jährige Tochter eines

Gärtners in Potsdam, welche ich vor 2 Jahren am Strabismus internus des höchsten Grades operirt hatte. Sechs Monate später schielte sie eben so stark nach aussen, als früher nach innen. Excision der Conjunctiva im inneren Augenwinkel, Durchschneidung der M. recti externi, Rollen der Augen durch Fäden nach innen. Vollständige Heilung in 8 Tagen. Seit dieser Operation sind 1½ Jahre verstrichen. Die Augen stehen und bewegen sich völlig normal, keine Spur einer Statt gehabten Operation ist sichtbar und die Patientin hoch erfreut.

Ich wiederhole hier, was ich schon bei Gelegenheit der verschiedenen Arten des Muskelschnitts bemerkt habe, dass die Excision eines Muskelstücks die häufigsten und schwersten Formen von Strabismus auf die entgegengesetzte Seite giebt, eben so die Tenotomie, und endlich dass die einfache Durchschneidung des Muskels weit nach hinten, ohne ausgedehnte Lösung desselben, sie am wenigsten vorkommen lässt. Seitdem ich mich beim Strabismus internus an dieser meiner Erfahrung gehalten habe, ist mir weiter kein Fall vorgekommen, wo sich die Augen später nach aussen gedreht hätten.

Das Schielen nach innen und oben (Strabismus internus superior).

Eine nicht sehr seltene Schielart, vielleicht fast so oft wie der Strabismus divergens vorkommend, ist das Schielen nach innen und oben. Man findet es nicht bloss, wenn nur ein Auge schielt, sondern auch beim Strabismus bilateralis. Sehr selten schielen beide Augen in dieser Richtung, denn während das eine, häufiger ist es das linke, in den inneren Augenwinkel und unter das obere Augenlid hinaufgezogen ist, steht das andere nur nach innen gerichtet.

Die gewöhnliche Ursache dieser Art zu schielen liegt in einer widernatürlichen Contraction oder Insertion des M. trochlearis, oder dieses Muskels und des M. rectus internus zugleich. Bisweilen ist es, wie ich beobachtet habe, der grade innere Augenmuskel ganz allein, welcher durch falsche Insertion, häu-

figer aber noch durch eine Umlagerung seines Bauches, mehr in der Richtung nach oben das Schielen bewirkt. Die alleinige Durchschneidung dieses Muskels reicht daher in den meisten Fällen schon hin, das Auge in die normale Stellung zurück zu führen. Selten ist Nystagmus damit complicirt, wohl aus dem einfachen Grunde, weil der Augapfel durch die Wirkung zweier Muskeln nach einer Richtung hin gezogen wird. Die Ursachen der Entstehung dieser Art des Schielens sind ganz dieselben, wie die der anderen Arten von Strabismus, meistens Flecken der Hornhaut, seltener Cataracta centralis. Das Uebel ist als eine höhere Ausbildung des Strabismus internus zu betrachten, welcher ihm Jahre lang vorangehen kann, worauf sich das Auge allmählig nach oben hin verdreht.

Das Sehvermögen wird durch diese doppelte Abweichung von der Sehaxe beträchtlich gestört; öfter wird das Auge gar nicht oder nur sehr wenig benutzt, oder tritt es mit in Thätigkeit, so pflegen sogleich Doppelbilder zu entstehen. Die Pupille ist hier öfter verengert als erweitert, und scheint gegen die Einwirkung des Lichts nicht immer sehr empfindlich.

An der Sehne des M. trochlearis, so weit diese Behufs der Durchschneidung blossgelegt werden musste, habe ich eben keine auffallende Verschiedenheiten rücksichtlich der grösseren oder geringeren Stärke, ihrer Derbheit oder Schlaffheit wahrgenommen. Was aber die Wirkung des M. trochlearis anlangt, so ist davon an einem anderen Orte die Rede; denn während die Mehrzahl der berühmten Anatomen und Physiologen ihm die Eigenschaft zuschreiben, das Auge nach unten und aussen zu drehen, geben Andere ihm eine Wirkung nach innen und oben. Aus den von mir bei nach innen und oben schielenden Augen unternommenen Durchschneidungen des M. trochlearis geht hervor, dass der Augapfel entweder sogleich oder später eine günstige Stellung annahm, dass dies aber nicht immer der Fall war, sondern das Auge, wenn es sehr stark nach innen und oben schielte, auch nach der Durchschneidung des M. trochlearis und des M. rectus internus sich öfter nicht sogleich aus der falschen Stellung bewegte. Aber

auch in diesen Fällen trat gewöhnlich in späterer Zeit, wenn der M. rectus externus Kraft gewonnen hatte, Aufhören des Schielens ein.

Die Fälle, in denen das Schielen nach innen und oben durch die alleinige Wirkung des M. rectus internus, welcher mehr nach oben am Bulbus lag, hervorgebracht wurde, sind sehr zahlreich. Erst während der Operation, bei der Blosslegung dieses Muskels, erkannte ich, dass nur er allein und nicht der M. obliquus superior diese Art des Schielens veranlasse. Dies war z. B. der Fall bei Fräulein Auguste P., 21 Jahr alt, mit blauen Augen, welches seit frühester Kindheit mit dem linken Auge nach innen und oben schielte. Der M. rectus internus lag sehr weit nach innen und oben, und nach seiner Durchschneidung nahm das Auge sogleich eine normale Stellung an. Die Heilung erfolgte in wenigen Tagen und das Auge blieb völlig normal gerichtet. — Franz B., 12 Jahr alt, mit grauen Augen, schielte seit seinem 2ten Jahre mit dem linken nach innen und etwas nach oben. Auch hier war die höhere Lage die Ursache dieser doppelten Abweichung. Die Durchschneidung des Muskels beseitigte das Schielen vollständig. — Stärker noch abweichend in nämlicher Richtung war das linke Auge des Herrn F., 30 Jahr alt. Das Schielen wurde durch die alleinige Durchschneidung des M. rectus internus gehoben. — Sehr stark war die Abweichung des linken Auges nach innen und oben, so dass ein grosser Theil der Hornhaut sich hier verbarg, bei dem 21jährigen Ludwig S., Herzoglich Dessauischem Jäger. Die Farbe der Augen war blau und das schielende fast blind. Der M. rectus internus lag weit nach oben; unmittelbar nach seiner Durchschneidung behielt das Auge noch die falsche Stellung; erst nachdem ich die verkürzte und verdickte Conjunctiva weiter nach oben gespalten hatte, trat das Auge aus dem Winkel heraus. Nach vollendeter Heilung behielt es jedoch immer noch einige Richtung nach oben. — Marie G., ein schönes, 17jähriges, braunäugiges Mädchen, schielte seit dem 4ten Jahre mit dem rechten Auge nach innen und oben. Nach der Durchschneidung des inneren Mus-

kels stellte sich das Auge sogleich vollkommen grade und der spätere Erfolg bewährte das Gelingen der Operation.

Ein schwaches Schielen nach innen und oben, von leichten Schwankungen begleitet, sah ich nur selten, und da ich den M. obliquus superior für die alleinige Ursache dieses abnormen Zustandes ansah, so durchschnitt ich die Sehne dieses Muskels. Der erste Fall war bei Auguste K., 15 Jahr alt. Unmittelbar nach der Operation stellte sich das Auge grade. Der zweite Fall bei Friedrich S., 17 Jahr alt. Beide Kranke waren in wenigen Tagen ohne alle Reaction geheilt.

Oefter dagegen war wegen starken Schielens nach innen und oben die gleichzeitige Durchschneidung des M. rectus internus und des M. obliquus superior nöthig, wovon hier einige Beispiele folgen. Adolph K., der Sohn eines berühmten chirurgischen Instrumentenmachers, 18 Jahr alt, mit dunkelgrauen Augen, schielte seit frühester Kindheit mit dem linken Auge so stark nach innen und oben, dass zwei Drittheile der Hornhaut versteckt waren. Das Sehvermögen war grossentheils erloschen. Durch die Durchschneidung des M. rectus internus und M. obliquus superior wurde das Schielen gehoben, doch behielt das Auge wenigstens noch einige Zeit nach der Operation eine geringe Neigung nach innen und unten. Eine heftige, in den ersten Tagen nach der Operation eingetretene Entzündung machte eine strenge antiphlogistische Behandlung nothwendig. — Bei dem 18jährigen August S. standen beide Augen nach innen und oben. Da nach der Durchschneidung der M. recti interni das Schielen sich gleich blieb, so wurden auch die M. obliqui superiores durchschnitten. Anfangs schien die Operation wenig gefruchtet zu haben, doch allmählig stellten sich die Augen grade, wichen jedoch später so weit nach aussen ab, dass ich die M. recti externi durchschneiden und eine Falte aus dem inneren Augenwinkel excidiren musste. Durch Fäden wurden die Augen in den ersten Tagen nach innen gezogen. Die Heilung erfolgte nach Wunsch. — Wilhelm K., 24 Jahr alt, mit braunen Augen, schielte seit seiner frühesten Kindheit mit dem rechten Auge nach innen und oben.

Durchschneidung des M. rectus internus und M. obliquus superior. Anfangs behielt das Auge die falsche Stellung, allmählig stellte es sich dann normal. — Bei Agathe S., 10 Jahr alt, mit blondem Haar und blauen Augen, welche mit dem rechten stark nach innen, mit dem linken auch nach oben schielte, durchschnitt ich auf jenem Auge den M. rectus internus, an diesem den M. rectus internus und den M. obliquus superior. Der anfänglich günstige Erfolg der Operation wurde später durch eine Neigung der Augen nach aussen wieder aufgehoben; die Durchschneidung der äusseren graden Augenmuskeln werde ich nächstens unternehmen.

Noch mehr Fälle von Durchschneidung des M. rectus internus und M. obliquus superior hier anzuführen, würde ermüdend sein. In neuerer Zeit habe ich es vortheilhafter gefunden, niemals beide Muskeln zugleich zu durchschneiden, sondern nur den M. internus, oder den M. obliquus nachträglich, oder letzteren allein. Seitdem ist kein Fall von Schielen nach aussen in Folge dieser doppelten Durchschneidung vorgekommen, und die Augen haben nicht bloss die Richtung nach innen, sondern auch die nach oben verloren.

Die Durchschneidung des M. obliquus bei einem geringen Schielen nach innen und oben nahm ich bei der 17jährigen Clara L. auf dem linken Auge vor. Das Schielen war nicht bedeutend und die Operation hatte einen erwünschten Erfolg. — Carl H., 15 Jahr alt, wurde wegen eines schwachen Schielens des rechten Auges der M. obliquus superior mit eben dem günstigen Erfolge durchschnitten. — Friedrich S., 18 Jahr alt, schielte seit frühester Kindheit mit beiden Augen nach innen, mit dem linken zugleich nach oben. Es wurden der M. rectus internus des rechten und der M. rectus internus des linken Auges durchschnitten; beide Augen nahmen darnach eine vollkommen normale Stellung an. — Wilhelmine V., 24 Jahr alt, schielte seit früher Kindheit mit dem linken Auge nach innen und oben. Dieselbe Operation stellte das Auge völlig grade. — Bei Friedrich H., welcher mit dem linken Auge nach innen und oben schielte, blieb das Auge nach

der Durchschneidung des M. rectus internus und M. obliquus superior in seiner alten Stellung, welche es auch nach der Heilung der Wunde behielt; nach zwei Monaten war keine Spur von Schielen mehr sichtbar. In mehreren anderen Fällen geschah dies ebenfalls.

Vor Kurzem habe ich auch beim geringen Schielen nach innen und oben die Conjunctiva an ihrem äusseren und unteren Rande mit Lapis infernalis cauterisirt und durch diese Behandlungsweise das Schielen beseitigt.

Das Schielen nach oben (Strabismus sursum vergens s. superior).

Das Schielen nach oben ist eine der selteneren Arten von Strabismus, und kommt bald an einem, bald an beiden Augen vor. Jenes ist das häufigere. Auf 50 Fälle von Schielen nach innen kommt kaum einmal Schielen nach oben vor. Das zum Himmel gerichtete Auge giebt dem Blick etwas Gebenedeites. Während der obere Theil der Hornhaut zum Theil vom oberen Augenlide bedeckt ist, erscheint zwischen dem unteren Hornhautrande und dem unteren Augenlide ein breites Scleroticafeld.

Diese interessante Art von Schielen ist bald eine aktive von Verkürzung oder abnormer Contraction des M. rectus superior, oder eine passive von lähmungsartiger Schwäche des M. rectus inferior. Dieser Muskel ist dann durch die normale Kraft des oberen graden überwältigt und das Auge fortwährend nach oben gerollt. Wenn wir nun das Schielen nach innen fast nur als ein aktives, das Schielen nach aussen fast nur als ein passives sehen, so bildet das Schielen nach oben gleichsam die Mittelstufe zwischen diesen beiden anderen Formen; in gewisser Beziehung nähert es sich dem Schielen nach aussen und in anderer dem nach innen, im Ganzen aber trägt es doch mehr den passiven Charakter des Schielens nach aussen. Als spastisches oder concomitirendes Schielen habe ich

es nicht beobachtet, und eben so wenig mit krampfhaften Pendelschwingungen oder Nystagmus complicirt gesehen. Meistens dagegen kam es in Verbindung mit lähmungsartigem Herabhängen des oberen Augenlides (Ptosis) vor, und grade hier hatte das Schielen, was man am wenigsten erwarten sollte, einen entschieden aktiven Charakter, denn der obere grade Augenmuskel war widernatürlich contrahirt, der untere dagegen nicht geschwächt, und das Auge durch die abnorme Uebergewalt des oberen Muskels nach oben gerollt und die Hornhaut grossentheils von dem oberen Augenlide bedeckt. Die widernatürliche Verkürzung oder Anspannung des oberen Augenmuskels findet sich gewöhnlich nur bei kleinen tiefliegenden Augen; die andere, von Schwäche oder Lähmung des unteren graden Augenmuskels herrührende, bei grossen stark gewölbten Augen. Bei ihnen erscheint die untere Hälfte des Augapfels gleichsam aus der Augenhöhle hervorgewälzt zu sein, und besonders zeigt sich dies bei einer geringeren Annäherung der Augenlider aneinander.

Diese Art des aktiven oder passiven Schielens nach oben steht in keiner Beziehung zum Schielen nach innen und oben, welches nur durch die gemeinsame Wirkung des M. rectus internus und M. trochlearis, oder durch letzteren allein, bewirkt wird. Jene Schielart setzt sich mit der unsrigen nicht zusammen, welche meist ganz rein und höchstens mit einer seitlichen Abweichung des Augapfels nach aussen complicirt sein kann, wie ich dies auch nur einige Mal gesehen habe.

Symptomatisch kommt das Schielen nach oben in Folge organischer Gehirnkrankheiten vor. Blut- und Wasserergiessungen in das Gehirn haben häufiger ein Schielen nach oben, als nach anderen Richtungen hin zur Folge. Beim Akt des Sterbens erfolgt immer ein Schielen nach oben, als Zeichen der noch bestehenden Lebensthätigkeit des oberen graden Augenmuskels, während der Tod selbst mit Prävalenz des unteren graden erfolgt.

Der Seltenheit dieser Schielart wegen, will ich einige der mir vorgekommenen Fälle hier mittheilen. In einigen war das

Schielen ein aktives, in anderen ein passives. Der erste Fall von aktivem Schielen beider Augen kam bei dem 12jährigen August N., mit blondem Haar und dunkelblauen Augen, vor. In Folge einer in frühester Kindheit überstandenen Ophthalmie war ein Schielen beider Augen nach oben entstanden; das rechte Auge stand dabei ein wenig mehr nach innen, als das linke. Beide Pupillen waren erweitert, das Gesicht kurz und auf dem linken Auge am schwächsten, so dass der Patient damit nur die Umrisse grösserer Gegenstände erkennen konnte. Es wurden die oberen graden Augenmuskeln beider Augen durchschnitten, worauf die Stellung sogleich natürlich wurde. Die Heilung erfolgte sehr bald; eine Auflockerung der Conjunctiva wurde mit der Scheere entfernt. Das Sehvermögen ist durch die normale Stellung der Augen so verbessert, dass der Knabe ohne Hinderniss lesen kann, welches vor der Operation nicht möglich war. — Bemerkenswerth ist besonders der nächste Fall; beide Augen schielten nach oben und auf dem einen war zugleich Ptosis des oberen Augenlides vorhanden: Amalie S., 17 Jahr alt, mit dunkelbraunen Haaren und Augen, schielte seit ihrem 3ten Jahre in Folge einer scrophulösen Augenentzündung mit beiden Augen stark nach oben. Der Ausdruck des Mädchens war ein schwärmerisch-frommer. Das rechte Auge war sehr kurzsichtig, doch sah sie damit die Umrisse der Gegenstände in grosser Nähe sehr scharf. Die Hornhaut des rechten Auges wurde bis zur Hälfte von dem herabhängenden oberen Augenlide bedeckt. Doppelsehen oder andere Gesichtstäuschungen waren nie vorhanden gewesen. An beiden Augen wurden die graden oberen Augenmuskeln durchschnitten. An dem rechten Auge, dessen oberes Augenlid weit herabhing, zeigte sich eine, über eine Linie breite Verwachsung des Lides und des Bulbus, wodurch die Operation etwas erschwert wurde. Unmittelbar nach der Operation traten die Augen weiter nach unten und das rechte obere Augenlid konnte stärker elevirt werden. Die Heilung erfolgte sehr schnell ohne weitere Zufälle, das Gesicht hatte dadurch bedeutend gewonnen und auch die Ptosis war grossentheils

gehoben. — Der folgende Fall war ebenfalls mit Ptosis complicirt: Ludwig K., 21 Jahr alt, mit dunkelblondem Haar und dunkelblauen Augen, von kräftiger Constitution, schielte seit frühester Kindheit mit dem linken Auge nach oben; gleichzeitig hing das obere Augenlid herab, wodurch fast die Hälfte der Cornea bedeckt wurde; dagegen war ein grosser Theil der Sclerotica unterhalb des unteren Randes der Hornhaut sichtbar und durch blendende Weisse auffallend. Beide Augen hatten ein mattes Aussehen. Das gesunde Auge war kurzsichtig, aber scharf; das schielende dagegen war schwachsichtig, konnte zwar das Gepräge von Geld unterscheiden, Farben jedoch nur mühsam und Buchstaben gar nicht. Die Durchschneidung des oberen Augenmuskels war bei diesem empfindlichen Kranken äusserst schwierig. Schon bei der Einführung der Haken schrie er über Gewaltthätigkeit, er sterbe u. s. w.; da er aber wenig Gehör fand, vollführte ich die Durchschneidung des Muskels glücklich. Unmittelbar nach der Operation wurden einige Sehversuche angestellt, welche uns die Ueberzeugung gaben, dass die Operation sogleich das Gesicht verbessert habe, denn der Patient, welcher vor derselben keinen Buchstaben mit dem Auge erkennen konnte, war jetzt im Stande, damit zu lesen. Die Heilung erfolgte mit natürlicher Stellung des Auges, das Augenlid hing indessen noch ein wenig herab. — Ein junger Soldat, mit dunklem Haar und braunen Augen, schielte seit frühester Kindheit mit dem rechten Auge nach oben; gleichzeitig war auch hier Ptosis vorhanden. Das Gesicht war schwach und die Augen klein und tiefliegend. Die Durchschneidung des oberen graden Augenmuskels hatte die Hebung des Schielens und eine bedeutende Verbesserung der Ptosis zur Folge.

Es kommt auch vor, dass wenn ein Auge nach oben schielt, das zweite in einer anderen Richtung von der normalen Sehaxe abgewichen ist, wie der folgende Fall zeigt: Emilie W., 17 Jahr alt, mit dunklem Haar und hellbraunen Augen, schielte seit ihrem 7ten Jahre mit dem rechten Auge grade nach oben, mit dem linken nach oben und innen. Das Sehvermögen bei-

der Augen war nicht sehr geschwächt. Auf dem einfach nach oben schielenden Auge wurde der M. rectus superior, und an dem anderen, welches durch den M. trochlearis und M. rectus internus nach innen und oben gezogen war, diese beiden Muskeln durchschnitten. Der Erfolg dieser Operation war überaus günstig. — Der folgende, diesem ähnliche Fall bietet ebenfalls einiges Interessante: Marie L., ein wohlgebildetes, blasses, 11jähriges Mädchen, mit dunklem Haar und braunen Augen, schielte seit frühester Kindheit mit beiden Augen, mit dem rechten nach oben und mit dem linken nach innen; letzteres zeigte eine grössere Gesichtsschwäche als ersteres und konnte die Buchstaben nicht erkennen. Die Durchschneidung des M. rectus superior des rechten Auges bewirkte sogleich die normale Stellung. Hierauf wurde an dem linken Auge der M. rectus internus durchschnitten. Darnach verbesserte sich die Stellung bedeutend. Nach der Zeit aber nahm das Auge allmählig eine Richtung nach oben an, so dass sich ein bedeutender Strabismus superior ausbildete. Ich durchschnitt deshalb auch an diesem Auge den M. rectus superior, wodurch sich die Stellung des Auges sogleich verbesserte. In Folge der Operation entstand aber eine heftige entzündliche Anschwellung der Augenlider, nach deren Beseitigung das Auge eine Richtung nach aussen annahm, zugleich aber wieder etwas nach oben wich, so dass der untere Rand der Iris etwa anderthalb Linien vom unteren Tarsalrande entfernt stand, während diese Theile an dem anderen Auge sich zu berühren schienen. Eine dritte Operation hatte die Abweichung des linken Auges, obgleich der M. rectus superior gänzlich durchschnitten und gelöst war, nicht gehoben, und die Iris steht auf diesem Auge noch höher als auf dem anderen. In den Bewegungen der Augen beobachtet man noch, dass der M. rectus externus des linken Auges unthätig ist, so dass bei den Bewegungen des rechten Auges nach innen, die Iris des linken unbeweglich in der Mitte stehen bleibt.

Die hier angegebenen Fälle von Strabismus superior hatten alle mehr den Charakter eines aktiven Schielens; bei dem

nächsten aber beruhte der Strabismus auf einer lähmungsartigen Schwäche des M. rectus inferior, welche ein Aufheben des normalen Antagonismus zwischen dem graden oberen und unteren Muskel zur Folge hat, und in Folge dessen der letztere, durch die normale Contraction des oberen überwältigt, den Augapfel stark nach oben rollt. Die blosse Durchschneidung des graden oberen Augenmuskels hilft hier in der Regel eben so wenig, wie die beim Strabismus externus unternommene Trennung des äusseren graden Muskels. Ich habe deshalb auch in den zuletzt mir vorgekommenen Fällen dieser Art, dieselbe Behandlung wie beim Strabismus externus angewendet, und bald eine Conjunctivafalte an dem unteren Theile des Bulbus ausgeschnitten, bald eine Aetzung mit Lapis infernalis vorgenommen. — Auguste H., 34 Jahr alt, mit blondem Haar und blauen Augen, schielte mit dem linken nach oben; das Auge hatte zugleich eine geringe Richtung nach aussen. Das gesunde Auge war sehr kräftig, das schielende dagegen unterschied nur Licht von Dunkelheit, vermochte aber die Gegenstände nicht zu erkennen. Das Schliessen des gesunden Auges verbesserte die Stellung des schielenden etwas, aber nicht ganz. Doppelsehen war nie vorhanden. Es wurde der M. rectus superior durchschnitten, die völlige Heilung der Wunde war am 6ten Tage vollendet, das Schielen aber nicht gebessert.

Das Schielen nach unten (Strabismus deorsum vergens s. inferior).

Das Schielen nach unten ist eine sehr seltene Schielart. Der Augapfel ist nach unten gewendet und der untere Hornhautrand zum Theil von dem unteren Augenlide bedeckt. Diese abweichende Stellung giebt einen höchst sonderbaren, eigenthümlichen Anblick. Das Schielen nach unten ist mit denselben Störungen des Gesichts verbunden, wie die anderen Arten des Schielens. Unter der grossen Zahl der Schielenden habe

ich nur einen einzigen Fall von Strabismus inferior, und zwar erst kürzlich, beobachtet. Ein Offizier, aus einer Stadt am Rhein, etwa 30 Jahr alt, mit blondem Haar und blauen Augen, schielte mit dem linken Auge stark nach unten. Beide Pupillen waren gleich weit und zeigten einen gleichen Grad von Beweglichkeit. Das Sehen auf dem schielenden Auge war schwächer als auf dem gesunden. Die seitlichen Bewegungen des Augapfels waren nicht ganz frei; nach oben konnte derselbe gar nicht bewegt werden, sondern er schien nach unten fest angewachsen. Das untere Augenlid bedeckte die Hornhaut bis an die Pupille. Die Operation wurde vom Patienten dringend gewünscht und an ihm vollzogen. Nach der Durchschneidung der Conjunctiva und der Blosslegung des M. rectus inferior, erschien dieser von fester tendinöser Beschaffenheit, und nach Anlegung des stumpfen Muskelhakens so unnachgiebig, dass der Augapfel auch nicht eine Linie weit nach oben gerollt werden konnte. Nachdem ich hierauf den Muskel weiter nach hinten blossgelegt und ihn von der Sclerotica gelöst hatte, durchschnitt ich denselben etwa 4 Linien von seiner vorderen Insertion entfernt. Sogleich konnte das Auge willkührlich nach oben gerollt werden. Bei der Operation flossen kaum einige Tropfen Blut; die Ränder der Bindehautwunde wurden dann aneinander gelegt und die gewöhnliche kühlende Behandlung eingeleitet. Es folgte nach der Operation eine unbedeutende Röthung der Conjunctiva. Der Kranke musste das Auge oft nach oben wenden und er vermochte dies mit der grössten Leichtigkeit. Nach 14 Tagen war die Wunde vollkommen geheilt, die Röthe verschwunden, das Auge dem anderen gleichstehend, die Beweglichkeit völlig frei und das Sehvermögen natürlich.

Das Schielen nach unten und aussen (Strabismus inferior et externus).

Das Schielen nach unten und aussen habe ich nur als Complication mit Strabismus divergens gesehen. Die Heilung des

Schielens nach aussen durch die Durchschneidung des M. rectus internus hob diese falsche Augenstellung. Fälle, wo ich den M. obliquus inferior, als dies Schielen veranlassend, hätte durchschneiden können, sind mir nicht vorgekommen.

Die Operation bei grossen Centralleukomen.

Bei grossen Centralleukomen ist das Schielen seltener, als bei kleineren Verdunkelungen der Hornhaut. Bei letzteren ist die Operation des Schielens häufiger angezeigt, als bei den ersteren. Bei grossen Centralleukomen würde durch die Gradrichtung des Auges die Pupille durch das Leukom völlig bedeckt werden, und das Hinderniss des Lichteinfalls, welches der Augapfel durch veränderte Stellung von der Pupille zu entfernen suchte, grade vor diese wieder hingerückt werden. In manchen Fällen hat sich der Rand des Leukoms allmählig dergestalt wieder aufgehellt, dass auch bei besserer Richtung des Auges die Lichtstrahlen zur Retina gelangen können. Bisweilen hellt sich das Leukom grade an der abgewendeten Seite auf, so dass es nützlich ist, diesen klar gewordenen Theil der Cornea, der Pupille gegenüber zu bringen. Das ist durch die Durchschneidung des Muskels, welcher das Schielen veranlasst, zu bewirken. Einige Fälle der Art, in denen ich diese Operation machte, führe ich hier an.

Henriette M., Tänzerin, 21 Jahr alt, mit grossem Leukom der Hornhaut in Folge der Ophthalmia neonatorum und einer Cataracta centralis auf dem linken Auge, ward um so mehr entstellt, als die dunklen Augen besonders glänzend und lebendig waren. Das Auge schielte stark nach innen und das Licht fiel von aussen in die Pupille, obgleich die Hornhaut an der inneren Seite eine grössere durchsichtige Stelle zeigte. Die Durchschneidung des inneren Augenmuskels bewirkte völlige Heilung des Schielens und eine bedeutende Verbesserung des Sehvermögens. — Fast der nämliche Zustand fand sich bei Caroline G., ebenfalls mit einem grossen Leukom des rechten

Auges, welches auch stark nach innen schielte. Die Operation hob das Schielen vollständig und verbesserte auch hier das Sehvermögen. — Charlotte N., 14 Jahr alt, schielte in Folge eines grossen Leukoms, welches durch eine im 2ten Lebensjahre überstandene Augenentzündung veranlasst war, stark nach innen. Pupille stark erweitert, Doppelsehen, Unempfindlichkeit gegen das Licht. Der Operation folgte unmittelbares Aufhören des Doppelsehens, und mit dem späteren Aufhören des Schielens, Verbesserung des Gesichts. — Mathilde A., 12 Jahr alt, litt in frühester Kindheit lange an einer Augenentzündung. Die Hornhaut beider Augen wurde durchbrochen und die Iris fiel vor und verwuchs. Darnach stellte sich ein Schielen mit beiden Augen nach innen ein. Die Operation hob das Schielen und verbesserte das Gesicht. — Carl G., 44 Jahr alt, schielte in Folge eines durch die Blattern entstandenen grossen Leukoms mit dem rechten Auge so stark nach innen, dass sich die Hornhaut bisweilen drei Viertheile weit im inneren Augenwinkel versteckte. Da ihr innerer Rand eine grössere durchsichtige Fläche zeigte, so hoffte ich von der Operation wenigstens einigen Erfolg, und dies um so mehr, als das Auge gar nicht gebraucht werden konnte. Die Durchschneidung des Muskels war von dem günstigsten Erfolge begleitet, und durch die Heilung des Schielens die grosse Entstellung vermindert und einiges Sehvermögen auf dem Auge hergestellt. — Friedrike F., 20 Jahr alt, mit grossem Leukom der Hornhaut des linken Auges, schielte seit frühester Kindheit nach innen. Auch hier war die Operation von einem günstigen Erfolge begleitet. — August B., 30 Jahr alt, mit einem grossen Leukom des rechten und einem kleineren des linken Auges, schielte mit beiden Augen stark nach innen. An dieser Seite war die Hornhaut am klarsten. Die Operation hob die falsche Stellung der Augen und machte den fast Erblindeten durch verbessertes Sehvermögen äusserst glücklich.

Eine grössere Anzahl ganz ähnlicher Fälle hier noch anzuführen, ist unnöthig; nur einige Fälle von Strabismus divergens in Folge grosser Leukome mögen noch eine Stelle finden:

Friedrich L., 25 Jahr alt, schielte in Folge eines Leukoms auf dem rechten Auge nach aussen. An dieser Seite war die Cornea am klarsten. Die Durchschneidung des M. rectus externus hob das Schielen und verbesserte das Sehvermögen. — Carl B., 28 Jahr alt, schielte mit beiden Augen nach aussen. Leukome der Hornhaut hatten diesen Zustand hervorgebracht. Der Kranke sah besonders mit dem linken Auge sehr wenig. Die an beiden Augen unternommene Durchschneidung der M. recti externi hob das Schielen und verbesserte das Gesicht. — Wilhelm S., mit grossen Flecken beider Augen und starkem Schielen nach aussen, wurde an beiden Augen mit dem nämlichen Erfolge operirt.

Die Operation des Schielens bei grossen Leukomen der Hornhaut und früherer künstlicher Pupillenbildung.

Ich habe so eben bemerkt, dass das Auge bei partiellen leukomatösen Verdunkelungen der Hornhaut, welche Ursache des Strabismus sind, diejenige Stellung einnehme, bei welcher die Lichtstrahlen am leichtesten von der äusseren oder inneren Seite her zwischen der Narbe und der Iris zur Netzhaut gelangen können. Durch die Anlegung einer künstlichen Pupille wird das höchst unvollkommene Sehvermögen oft um Vieles verbessert. Die Gradstellung des Auges durch die Schieloperation könnte in manchen Fällen den durch die künstliche Pupille erlangten Vortheil nur verkleinern, in anderen aber kann derselbe nur vergrössert werden, wie die hier angeführten Fälle zeigen.

Charlotte B., 29 Jahr alt, von starkem, kräftigem Körperbau, mit dunkelgrauen Augen, schielte seit frühester Kindheit nach innen; eine vorangegangene Augenentzündung war die Ursache. Im 17ten Jahre bekam sie in Folge einer neuen heftigen Augenentzündung ein Staphyloma corneae partiale auf dem rechten Auge, und auf dem linken eine linsengrosse weissliche Trübung der Hornhaut. Nach dieser neuen Verdunkelung

wurde das Sehvermögen, besonders auf dem rechten Auge, sehr verringert. Es war auf diesem Auge vor Jahren die Bildung einer künstlichen Pupille am äusseren Rande der Iris vorgenommen worden, welche sich rein und gehörig gross erhalten hatte. Das Sehvermögen beider Augen war schwach und nur grössere Gegenstände konnten in seitlicher Richtung erkannt werden. Ich operirte nur das rechte, stärker schielende Auge, indem ich durch die Durchschneidung des inneren graden Augenmuskels und durch Gradstellung des Auges den Lichteinfall durch die künstliche Pupille zu erleichtern hoffte. Der Erfolg übertraf noch meine Erwartung, nicht bloss dass das widerliche Schielen des leukomatösen Auges völlig beseitigt wurde, sondern es hatte die Operation auch auf die Verbesserung des Sehvermögens den günstigsten Einfluss.

Diesem Falle ist der folgende sehr ähnlich: Gustav S., Handlungsdiener, 30 Jahr alt, wurde bald nach der Geburt von einer Ophthalmia neonatorum befallen, in deren Folge sich auf dem rechten Auge, in der Mitte der Cornea, ein grosses Centralleukom bildete, welches den Kranken nicht Tag und Nacht von einander unterscheiden liess. Geringere Trübungen der Hornhaut zeigte auch das andere Auge. In Folge dieser Trübungen bildete sich ein Strabismus des rechten Auges aus. Die künstliche Pupillenbildung am rechten Auge wurde vor 8 Jahren gemacht, indem aus der Iris, in der Gegend des inneren Augenwinkels, ein beträchtlich grosses Stück entfernt wurde. Die Pupille hat sich gross und schön erhalten und gewährt einen bedeutenden Grad des Sehens. Von ihr aus erkennt man noch eine Cataracta centralis und beide Augen leiden am Nystagmus. Da das leukomatöse Auge sehr stark, das andere nur unbedeutend schielte, so durchschnitt ich nur bei dem ersten den M. rectus internus. Das Auge trat sogleich in die normale Sehaxe und die Heilung erfolgte mit gänzlichem Aufhören des Schielens und des Nystagmus, so wie mit bedeutender Verbesserung des Gesichts, da die künstliche Pupille jetzt dem Lichte besser zugekehrt war.

Die Operation des Schielens beim Staphyloma pellucidum.

Sowohl beim Staphyloma opacum als pellucidum kann ein Strabismus internus oder externus eintreten. Bei jenem ist die Operation des Schielens niemals angezeigt, wenigstens nicht vor der Heilung des Staphyloms, um die Difformität etwas zu verringern. Beim Staphyloma pellucidum, wenn es mit Strabismus complicirt ist, kann die Operation auch nur die Hebung der Entstellung bezwecken, nicht aber das Sehen durch die zwar klare, aber in der Mitte hypertrophisch verdickte Hornhaut verbessern.

Nur in einem Falle von Staphyloma pellucidum mit Strabismus divergens habe ich die Operation gemacht. Louise S., 16 Jahr alt, von scrophulösem Habitus, mit einem durchsichtigen Hornhautstaphylom des linken Auges und starkem Schielen nach aussen, zeigte auch auf dem rechten Auge den leichtesten Grad beider Abnormitäten. Das Sehvermögen war auf dem linken Auge sehr gering und die Entstellung sehr bedeutend; auch das rechte Auge sah schwach. Beim wechselnden Schliessen der Augen verbesserte sich die Stellung nicht, und nur mit Mühe konnte der Augapfel in die Mitte der Sehaxe gebracht werden. Ich durchschnitt den M. rectus externus des linken Auges, wodurch die Stellung verbessert, dasselbe aber noch nicht in die Mitte der Augenlidspalte gebracht wurde. Der Muskel zeigte die gewöhnliche Breite und Dicke und war hinterwärts seiner membranösen Insertion von rother Farbe und grosser Kräftigkeit. Vor der Durchschneidung löste ich ihn weit nach hinten durch Abschieben von der Hornhaut. Da ich ein Recidiv des Schielens befürchtete, so nahm ich aus dem inneren Augenwinkel noch eine Conjunctivafalte heraus, um durch die auf diese Weise zu erzeugende Verkürzung der Bindehaut den Bulbus nach innen zu ziehen. Der Erfolg war günstig, das Schielen nach der Heilung gehoben und auch die geringe Abweichung des anderen Auges nach aussen durch Betupfen des inneren Augenwinkels mit Lapis infernalis beseitigt.

Das Schielen mit Verdunkelung der Linse (Strabismus cum cataracta).

Die Complication von Strabismus und Cataracta sehen wir bei der Cataracta centralis und bei centralen Verdunkelungen der Kapsel und der ganzen Linse. Nächst Hornhautflecken ist indessen Cataracta centralis die häufigste Ursache des Strabismus. Das Auge sucht durch unwillkührliche Bewegungen dem Lichte einen Zugang zur Retina zu verschaffen und es entsteht Nystagmus; oder es wendet sich permanent auf die eine oder die andere Seite so, dass das Licht immer in derselben Richtung eindringt; oder es bildet sich eine combinirte abweichende Bewegung und Stellung, Strabismus mit Nystagmus. Von Cataracta centralis, deren früher als eine der häufigsten Ursachen des Schielens öfters gedacht wurde, wird hier nicht weiter die Rede sein. Totale Verdunkelungen der Linse, der Kapsel, oder beider, sind ebenfalls bisweilen mit Strabismus complicirt; ausserdem finden sich bisweilen gleichzeitig Leukome der Hornhaut.

Es ist nicht anzunehmen, dass totale Verdunkelungen der Linse oder der Kapsel das Schielen herbeiführten, sondern dass dies durch eine an einer Stelle zuerst entstandene Trübung geschah. Als später Linse oder Kapsel sich total verdunkelten, blieb das Auge schielend. Bei verwachsenen Staaren wird das Auge bisweilen schielend, um einen schwachen Lichteinfall durch einen kleinen, nicht verwachsenen Rand der Iris zu gestatten. Ausserdem kann ein cataractöses Auge durch irgend ein organisches oder dynamisches Leiden der Augenmuskeln, oder durch Krankheiten der Umgebung schielend werden, so wie auch ein schielendes Auge nicht dadurch von der Staarbildung ausgeschlossen ist.

Bei der Complication von Strabismus und Cataract würde die Operation des ersteren nur dann von Nutzen sein können, wenn auch die zweite mit Hoffnung auf Wiederherstellung des Sehvermögens gemacht werden könnte, denn was würde dem

Kranken die Gradrichtung des blinden Auges helfen? Eine dritte Operation, welche hier ebenfalls erfordert werden könnte, wäre die Bildung einer künstlichen Pupille und die gleichzeitige Operation der Cataract.

Die Operation von Strabismus und Cataracta können zu verschiedenen Zeiten, oder gleichzeitig gemacht werden; ersteres ist wohl empfehlenswerther, um den Ausgang der einen Operation abzuwarten, ehe man die zweite vornimmt. Während jene in ihrer Ausführung nichts Besonderes hat, möchte ich bei der letzteren immer nur die Reclination oder die Zerstückelung von der Sclerotica aus unternehmen und mich dazu einer sehr feinen Nadel bedienen.

Die Operation des Schielens, bei welcher die Fixirung des Augapfels ein so wesentlicher Theil ist und die durch flaches Durchführen eines kleinen Häkchens so vollständig bewirkt werden kann, ohne dass darnach eine Entzündung des Auges erfolgt, möchte auch bei manchen anderen Operationen, z. B. beim verwachsenen Staar mit Pupillensperre, bei künstlicher Pupillenbildung u. s. w., wenigstens von dem minder geübten Operateur bisweilen mit Nutzen angewendet werden können. Ein Jüngken bedarf dieser Hülfe zwar nicht, dass man aber schon früher eine Fixirung des Augapfels für wünschenswerth gehalten habe, beweisen mehrere der zu diesem Zweck erfundenen Werkzeuge, z. B. der Spiess von Pamard, der Fingerhut von Rumpelt u. s. w. Die Wirkung der Nadel im Auge zur Trennung von Adhäsionen, bei der Depression, Reclination, Zerstückelung der Linse ist, wenn diese Theile eine bedeutende Festigkeit haben, viel gewisser, wenn der Augapfel festgehalten, als wenn er durch die Wirkung der Nadel mit bewegt wird.

Bei der Complication von Strabismus und Cataracta centralis habe ich nur ersteren operirt, bei Verdunkelungen der Linse und der Kapsel aber auch die Staaroperation unternommen. Doch sind dieser Fälle nur wenige. Eine 40jährige Frau schielte mit dem linken cataractösen Auge nach innen. Ich durchschnitt den M. rectus internus. Das Schielen war geho-

ben und schon nach acht Tagen alle Röthe im inneren Augenwinkel verschwunden. Vierzehn Tage nach der ersten Operation reclinirte ich den Staar von der Sclerotica aus, wobei der Augapfel mit dem Häkchen fixirt wurde. Es stellten sich keine entzündlichen Zufälle ein und der Erfolg war vollkommen günstig, das Auge stand grade und sah.

Die gleichzeitige Operation von Strabismus und Cataracta unternahm ich in München bei dem 17jährigen Joseph E., von gesunder Constitution, mit braunem Haar und braunen Augen. Der junge Mensch wurde durch starkes Schielen nach innen und einer Cataracta gypsea des linken Auges sehr entstellt. Nachdem die Augenlider durch Augenlidhalter auseinander gezogen und der Bulbus durch Häkchen fixirt war, durchschnitt ich den inneren graden Augenmuskel. Das erste Häkchen, mit dem ich den Bulbus fixirte, hielt ich fortwährend fest. Während das zweite Häkchen, welches der Assistent hielt, entfernt worden war, durchstach ich mit einer sehr feinen Nadel die Sclerotica an der Stelle, wo der Muskel durchschnitten war, und entfernte die Linse aus der Sehaxe. Der verstorbene Professor Wilhelm übernahm die Nachbehandlung; die Heilung erfolgte ohne weitere Zufälle, doch erfuhr ich später, dass die Linse zum Theil wieder aufgestiegen sei. Unmittelbar nach der Operation sah der Kranke alle Gegenstände deutlich.

Einen zum Theil günstigen Erfolg hatte die folgende Operation: Carl K., 27 Jahr alt, mit blauen Augen, verletzte sich im 8ten Jahre seines Alters das linke Auge. Es entstand durch die Hornhautwunde ein Prolapsus iridis und Synechia anterior, wodurch die Pupille verzogen wurde. Dann bildete sich eine Cataracta capsulo-lenticularis aus, der einige Zeit später Strabismus convergens folgte. Das schielende cataractöse Auge verhielt sich in der Sympathie zu dem anderen, wie ein sehendes schielendes, indem es beim Schliessen des gesunden sich grade stellte. Ich machte die doppelte Operation zu gleicher Zeit. Nachdem ich den M. rectus internus durchschnitten hatte, hielt ich das Auge noch mit dem Häkchen fixirt und deprimirte die

Linse durch die Sclerotica. Es trat nach dieser doppelten Operation kaum eine Entzündung ein, wodurch der unfolgsame Kranke verleitet wurde, schon am Tage darauf auszugehen. Das Sehvermögen ist grossentheils hergestellt, nur durch die neue Erhebung des Randes der Linse ist es etwas beschränkt. Das Schielen ist vollkommen gehoben.

Weniger günstig war die Operation von Strabismus mit Cataracta auf dem linken Auge. Ungeachtet einer strengen antiphlogistischen Behandlung entstand Hypopion und das Sehvermögen wurde nicht hergestellt.

Günstiger dagegen verlief, ungeachtet mancher stürmischen Erscheinungen, der nächste Fall: Fräulein W., 30 Jahr alt, mit graublauen Augen, schielte seit frühester Kindheit mit dem linken Auge nach innen. Eine Verletzung der Hornhaut mit der Spitze einer Scheere hatte die Entstehung einer weissen Narbe am äusseren Hornhautrande, Verwachsung der Iris mit der Hornhaut und Verdunkelung der Linse und der Kapsel zur Folge. Ob der Strabismus früher schon vorhanden gewesen, oder sich erst hinterher gebildet habe, war nicht genau zu ermitteln, doch schien nach manchen Umständen er Folge jener Verdunkelung der durchsichtigen Medien des Auges gewesen zu sein, wiewohl das Umgekehrte angegeben wurde. Obgleich das Sehvermögen auf dem Auge völlig aufgehoben war, so zeigte es sich, der durch Verwachsungen herbeigeführten Verkleinerung und Unbeweglichkeit der Pupille ungeachtet, für den Lichtreiz empfänglich. Nachdem ich den M. rectus internus durchschnitten, durchstach ich mit einer sehr feinen Nadel bei fixirtem Bulbus die Sclerotica, trennte die Adhäsion und zerstückelte die Linse. Das Sehvermögen war in einem bedeutenden Grade sogleich wieder hergestellt. Ungeachtet einer strengen antiphlogistischen Behandlung entstand eine heftige Reaction, welche mehrere Aderlässe und viele Blutegel zu wiederholten Malen nöthig machte. Nachdem die Erscheinung nachgelassen, wurden die kalten narkotischen Umschläge mit warmen und diese wieder mit grauer Salbe und Hyoscyamus vertauscht. Wenn auch der Erfolg der Ope-

ration nicht ganz günstig war, so war der Zustand doch gebessert; das Schielen war vollständig gehoben, die Entstellung durch die Cataract gemindert und das Sehvermögen nach geschehener Resorbtion der zerstückelten Cataract noch zu erwarten.

Ganz ohne Erfolg war die folgende Operation: Caroline J., 41 Jahr alt, mit blauen Augen und dunkelblondem Haar, schielte seit ihrer Jugend mit beiden Augen nach aussen, eine Folge der Ophthalmia neonatorum, welche zugleich eine Cataracta capsulo-lenticularis auf dem linken Auge erzeugte. Das Sehvermögen war auf dem rechten Auge gut, auch mit dem linken erkannte sie den Unterschied zwischen Tag und Nacht; die Pupille dieses Auges war etwas kleiner als die des gesunden, in Folge von Adhäsionen der Kapsel an die Iris. An beiden Augen wurden die M. recti externi durchschnitten und an dem linken die Linse durch die Hornhaut zerstückelt. Wegen lähmungsartiger Schwäche der inneren graden Augenmuskeln half die Durchschneidung der äusseren nicht; auch war geraume Zeit nach der Operation die Resorbtion der Linsenfragmente nicht erfolgt.

Herr N., aus Böhmen, 20 Jahr alt, erblindete in Folge einer Augenentzündung auf dem rechten Auge allmählig, worauf das Auge auch nach innen zu schielen anfing und sich nach Verlauf von einigen Jahren stark in den inneren Augenwinkel wendete. Der Staar war ein Kapsellinsenstaar und derselbe vollkommen mit der Iris verwachsen, die Pupille daher völlig unbeweglich. Ich operirte den Strabismus durch die Durchschneidung des M. rectus internus. Es folgte der Operation eine heftige Augenentzündung, welche mehrere Aderlässe und öftere örtliche Blutentziehungen nöthig machte. Salinische Abführungen und strenge Diät hoben die acute, später der längere Gebrauch des Zittmannschen Decocts die sich entwickelnde chronische Augenentzündung. Das Auge stand jetzt vollkommen grade und konnte nach allen Richtungen hin bewegt werden. Zur Operation der Cataract konnte ich mich noch nicht entschliessen, und dies um so mehr, als Herr Prof. Jüngken

dieselbe erst nach längerer Zeit zu unternehmen rieth. — Bei Carl F., 18 Jahr alt, welcher mit dem cataractösen Auge stark nach innen schielte, wurde nach der Muskeldurchschneidung die Discision der Linse vorgenommen. Die Reaction nach dieser doppelten Operation war äusserst gering und der Erfolg vollkommen günstig.

Von den Pendelschwingungen des Augapfels (Nystagmus bulbi, Nystaxis).

Der Nystagmus ist eine unwillkührliche Pendelbewegung einer oder beider Augäpfel, ein öfterer Begleiter des Schielens, besonders des Strabismus internus, und bisweilen mit Blinzeln der Augenlider verbunden. Man nennt diesen Zustand auch wohl das Zucken mit dem Auge, zwar nicht ganz bezeichnend, da Zucken eine schnelle, energische, unwillkührliche Bewegung ausdrückt, diese sich aber nur bisweilen beim Nystagmus zeigt; es sind vielmehr leise, sanfte, wellenförmige, freilich oft sehr schnelle Schwingungen des Augapfels von einer Seite zur anderen, bald stärker, bald schwächer. Bisweilen verwandeln sich die Hin- und Herschwingungen in halbrotirende, so dass die Schwingungsbahn einen drittel Kreis mit nach unten gerichteter Convexität beschreibt. Der Cours der Bewegungen kann auch eine elliptische Gestalt haben, deren beide Spitzen den Augenmuskeln zugekehrt sind. Selbst kreisförmig können diese unwillkührlichen Bewegungen des Augapfels sein und das Auge auch in verschiedenen unregelmässigen Richtungen geschwungen werden.

Das Uebel kommt permanent oder periodisch vor und ist mit Blinzeln der Augenlider zusammengesetzt, aber auch oft ohne dieses. Es steht unter dem höchsten Einfluss allgemeiner Nervenzustände, und während die Schwingbewegungen des Augapfels im Zustande der Ruhe gleichmässig maschinenartig vor sich gehen, machen Gemüthsbewegungen, Angst, Sorge, Hoffnung und Furcht das Auge bei manchen Personen unre-

gelmässig in der Augenhöhle umherschwirren, worauf sie dann wohl, im Gefühl der Beschämung, die Hand vor die Augen halten, bis der Sturm vorüber ist.

Diese Bewegungen des Augapfels sind durchaus unwillkührlich; sie geschehen, ohne dass der Kranke sich ihrer bewusst wird und ohne dass sie das Sehen stören. Sie finden sogar Statt, während das Auge auch zugleich willkührlich bewegt wird; es ist eine unwillkührliche Bewegung in einer willkührlichen. Man bezeichnet den M. rectus internus und externus als den Sitz dieser widernatürlichen Erscheinung, besonders weil die Bewegungen des Auges meistens in perpendiculärer Richtung geschehen. Doch sowohl das Eigenthümliche der Bewegung und das Durchlaufen einer anderen Bahn bei gleichzeitiger willkührlicher Bewegung des Augapfels in anderer Richtung, machen mich glauben, dass nicht die willkührlichen allein, sondern die unwillkührlichen Bewegungsmuskeln des Auges, der M. trochlearis und der M. obliquus inferior, der Sitz dieses krampfhaften Zustandes sind. Doch ist es auch möglich, dass in gewissen Fällen der Krampf die sämmtlichen übrigen Augenmuskeln durchläuft.

Der Nystagmus, er mag mit Schielen complicirt sein oder nicht, hat in der Regel seinen Grund in irgend einem kleinen organischen Hinderniss auf der Oberfläche des Auges oder im Auge selbst, welches die Lichtstrahlen bei ihrem Einfall in das Auge bricht. Da nun der in der Strömung der Lichtstrahlen liegende dunkle Punkt diese abschneidet, so wird das Auge durch die Wahlverwandtschaft zum Lichte in eigenthümliche Schwingungen versetzt, welche nichts anderes sind, als das fortwährende, den Lichtstrahlen Ausweichen des dunkelen Orts. Klein muss die verdunkelte unterbrechende Stelle nur sein, um den Nystagmus hervorzubringen; grosse Verdunkelungen geben dagegen mehr Veranlassung zur permanenten Verdrehung der Augen; Nystagmus ist hier viel seltener.

Diese eigenthümlichen Schwingungen des Auges finden wir sehr häufig bei blind gebornen Kindern oder den in Folge von Ophthalmia neonatorum erblindeten. Entweder sind es kleine,

im Centrum der Pupille liegende Verdunkelungen der Hornhaut, oder Cataracta centralis, besonders wenn dieselbe sich in der ersten Lebensepoche gebildet hatte. Bei der in späteren Jahren entstandenen Cataracta centralis, wo das Auge schon an Stabilität gewonnen hatte, mag sich wohl schwerlich mehr Nystagmus ausbilden, wenigstens ist mir kein Fall der Art vorgekommen.

Ausser diesem, aus organischen Fehlern des Auges entstandenen Nystagmus, giebt es einen rein nervösen. Dieser ist gewöhnlich periodisch und kommt besonders bei nervösen Amblyopien und Amaurosen vor. Auch bei hysterischen Krämpfen entsteht bisweilen ein Nystagmus.

Der von organischen Ursachen herrührende Nystagmus mit oder ohne Strabismus hört bisweilen auf, wenn die Ursache gehoben wurde, z. B. die Cataracta centralis oder der graue Staar; oder wenn Verdunkelungen der Hornhaut, welche ihn hervorriefen, sich wieder aufhellten. Oft aber dauert die Wirkung fort, wenn die Ursache auch aufgehört hatte, und ich sah viele Individuen, deren völlig wieder klar gewordene Hornhautnarben den Durchgang des Lichtes nicht störten und welche an Nystagmus zu leiden fortfuhren.

Interessanter noch als der einfache Nystagmus ist die Zusammensetzung desselben mit Strabismus. Es ist dies eine falsche Stellung mit falscher Bewegung aus organischen Hindernissen des Lichteinfalls in das Auge. Entweder ist dies Hinderniss eins und dasselbe, oder ein verschiedenes; ein dunkler Fleck der Hornhaut bringt das Schielen hervor und eine gleichzeitige Cataracta centralis den Nystagmus. Der umgekehrte Fall ist viel seltener. Die Complication von Strabismus, gewöhnlich ist es ein internus, datirt ihre Entstehung aus derselben Zeit, doch geht der Nystagmus dem Schielen gewöhnlich voraus, da er als spastische Erscheinung früher sich ausbilden kann, als die permanente Abweichung des Auges in einer Richtung. Es ist als käme die Schielstellung der schwingenden zu Hülfe, um das Hemmniss der Verdunkelung möglichst aus dem Wege zu halten.

Die Heilung des Nystagmus, er mag allein oder mit gleichzeitigem Schielen vorkommen, ist durch Muskeldurchschneidung möglich. Es möchte ein passender Einwurf gegen die Operation sein, ob durch die Heilung dieser Zustände und durch die normale Stellung und Ruhe des Augapfels das Gesicht nicht geschwächt werde, indem man das Auge aus dem Lichte, welches es sich gesucht hatte, in die Dunkelheit zurückführte. Doch ist die Cataracta centralis nicht dem Sehen hinderlich, und Flecken der Hornhaut, welche in der Kindheit Schielen erzeugt haben, sind, wenn sie nicht zu gross waren, bei Erwachsenen gewöhnlich so weit wieder aufgeklärt, um das Licht durchfallen zu lassen. Jüngken sah den Nystagmus in Folge centraler Verdunkelung der Hornhaut, wenn er das Sehvermögen mittelst einer Iridectomie wieder herstellte, wodurch er die Pupille nach dem durchsichtigen Theile der Hornhaut hin so erweiterte, dass die Lichtstrahlen wieder ungehindert zur Retina gelangen konnten; eben so sah er den Nystagmus nach der Operation der Cataracta congenita, aber oft erst nach Jahren, allmählig verschwinden.

Die von mir schon zu Ende des Jahres 1839 unternommenen Operationen zur Heilung des Nystagmus geschahen bei Personen, welche nur an Nystagmus allein, oder an Nystagmus und Schielen zugleich litten, weshalb ich verschiedene Muskeln durchschnitt.

Meine Vermuthung, dass nicht der äussere und innere grade Augenmuskel allein der Sitz des Nystagmus sei, wurde besonders dadurch vermehrt, dass die gleichzeitige Durchschneidung dieser Muskeln die Augenschwingungen nicht plötzlich aufhören machten, wiewohl dieselben sich allmählig, vielleicht durch Nervenreflex, oder auch durch das durch die Operation bewirkte Rigiderwerden der gedachten Muskeln, verloren. Ich durchschnitt einem 12jährigen Knaben, welcher an einem starken Nystagmus des linken Auges in Folge einer Cataracta centralis litt, den graden inneren und äusseren Muskel. Die Bewegungen liessen unmittelbar darauf bis auf kleine Schwingungen nach. Es folgte kaum einige Entzündung auf die Ope-

ration. Die Hin- und Herschwingungen fanden noch selten Statt und mit der Vernarbung waren sie gänzlich verschwunden. — Der folgende Fall war diesem ähnlich. Carl W., 16 Jahr alt, mit Cataracta centralis des linken Auges und sehr starkem Nystagmus, wurden der M. rectus internus und externus durchschnitten. Das Auge wurde sogleich ruhiger, doch fanden noch sehr kleine Bewegungen Statt, welche nach der vollständigen Heilung der Wunde ganz aufhörten.

Eben so günstig war der Erfolg der Durchschneidung des graden äusseren und inneren Muskels, wenn beide Augen an Nystagmus litten. Ein 15jähriger Knabe mit Cataracta centralis beider Augen, öfteren scrophulösen Entzündungen der Palpebralbänder unterworfen, litt seit frühester Kindheit an Nystagmus. Der scrophulösen Anlage wegen wagte ich die Operation anfangs nur an einem Auge, an dem ich die gedachten Muskeln durchschnitt. Nach der Heilung wurden auch die Muskeln des anderen Auges durchschnitten. Die Heilung war so vollständig, dass man niemals die kleinste unwillkührliche Bewegung der Augäpfel wahrnahm.

Nicht minder günstigen Erfolg hatte die Durchschneidung der graden inneren und äusseren Augenmuskeln bei einem 16jährigen Menschen mit sehr starkem Nystagmus. Das Uebel war in Folge von Geschwüren auf der Hornhaut entstanden. Die Narben waren vollkommen transparent. Das Gesicht war schwach und undeutlich. Wegen einer seit Jahren bestehenden Augenlidentzündung besorgte ich eine bedeutende Reaction, wenn ich beide Augen zugleich operirte, und nahm deshalb zuerst nur die Durchschneidung des M. rectus internus und externus an dem linken Auge vor. Die Zufälle nach der Operation waren ganz unbedeutend, weshalb ich 14 Tage später die nämliche Operation an dem anderen Auge machte. Beide Augen wurden vollkommen vom Nystagmus geheilt; auch die chronische Entzündung der Augenlider verschwand.

Die Durchschneidung des M. obliquus superior und inferior bei einem 12jährigen Knaben mit Cataracta centralis des linken Auges und Nystagmus hob das Uebel vollständig.

Die hier so eben angeführten Fälle waren solche, wo Nystagmus ohne Schielen vorkam und wo das Uebel durch Muskeldurchschneidung gehoben wurde. Bei weitem zahlreicher sind meine Beobachtungen, wo Cataracta centralis oder Flecken der Hornhaut Schielen, und zwar meistens nach innen, und Nystagmus erzeugten. Bei dieser Complication von Schielen hob in der Regel die Durchschneidung des Muskels, welcher das Auge auf die Seite zieht, auch den Nystagmus, so dass es hier nicht nöthig ist, auch den Opponenten noch zu durchschneiden.

Herr K., Musikus, 26 Jahr alt, mit dunkelblauen Augen, wurde in Folge einer scrophulösen Augenentzündung, welche kleine centrale Hornhautnarben zurückliess, schielend; gleichzeitig bildete sich ein bedeutender Nystagmus aus. Das Sehvermögen war besonders auf dem linken Auge so schwach, dass der Patient damit nicht einmal grosse Buchstaben erkennen konnte. Die Durchschneidung des M. rectus internus hob das Schielen und den Nystagmus, und schon 8 Tage nach der Operation reiste der Mann ab. — Caroline T., ein 10jähriges Mädchen, wurde in frühester Kindheit nach einer Augenentzündung mit beiden Augen schielend und an Nystagmus leidend. An beiden Augen durchschnitt ich die inneren graden Augenmuskeln. Die Heilung erfolgte sehr schnell, doch stand das linke Auge ein wenig mehr nach innen. — Eben so günstigen Erfolg hatte die Operation bei Herrn K., 31 Jahr alt, welcher an Schielen beider Augen nach innen, an Nystagmus und bedeutender Amblyopie des linken Auges litt. Das Sehvermögen ward durch die Operation ebenfalls sehr verbessert.

Verbesserung des Schielens nach innen und des Nystagmus erfolgte bei einem 3jährigen, vollkommen gesunden Kinde, mit blauen Augen und blondem Haar. Nur das linke Auge, welches am meisten nach innen gewendet war, operirte ich, indem ich den M. rectus internus von einer kleinen Conjunctivaöffnung aus durchschnitt — Gänzlich unwirksam war die Durchschneidung beider graden inneren Augenmuskeln bei dem 14jährigen Z., welcher an starkem Strabismus internus und Nystagmus in

Folge von Hornhautflecken litt. — Dagegen hob die nämliche Operation bei dem höchsten Grade von Strabismus internus mit ungewöhnlich heftigem Nystagmus von Cataracta centralis das Schielen bei einer jungen Lehrerin. Nach der Heilung der Wunde im inneren Augenwinkel stand das vollkommen ruhig gewordene Auge grade.

Ein besonders schwieriger Fall war der folgende: Ein 14jähriger Knabe, von scrophulösem Habitus, wurde in den ersten Lebenstagen von Ophthalmia neonatorum befallen; später bemerkte man auf beiden Augen Cataracta centralis und Flecken auf der Hornhaut. Die Augen schielten abwechselnd, irrten dabei aber unstät bald in activer, bald in passiver Bewegung umher. Das Gesicht war kurz und undeutlich. Ich durchschnitt an dem rechten Auge den M. obliquus superior, worauf sogleich eine grosse Ruhe eintrat. Ungeachtet einer streng kühlenden Behandlung erfolgte eine heftige Entzündung und Anschwellung des Zellgewebes der Orbita, wodurch der Augapfel aus seiner Höhle hervorgetrieben wurde. Ein starker Aderlass und das in den folgenden Tagen öfter wiederholte Ansetzen von Blutegeln, kalte Umschläge und Salzabführungen, beseitigte die Entzündung vollkommen. Der Erfolg der Operation war in jeder Hinsicht befriedigend, indem sowohl das Schielen als der Nystagmus gehoben war. Die Operation des anderen Auges gedenke ich in späterer Zeit vorzunehmen. — Denselben günstigen Erfolg hatte die Durchschneidung des M. trochlearis bei der 24jährigen Emilie S., welche an Nystagmus und Schielen nach innen und oben des linken Auges litt. Auf der Hornhaut zeigten sich kleine Narben. Die Durchschneidung der Sehne des M. trochlearis brachte das Auge in die normale Stellung und hob zugleich die Pendelschwingungen.

Der interessanteste, mir erst in letzterer Zeit vorgekommene Fall von wechselndem Schielen mit Nystagmus, ist der folgende, zu dessen Heilung ich die meisten der Augenmuskeln durchschnitt. Fräulein v. Z., 13 Jahr alt, von blühender Constitution, war in früher Kindheit von einer scrophulösen Augenentzündung befallen, nach welcher centrale Hornhaut-

narben entstanden. Es bildete sich darauf ein krampfhaftes Schielen beider Augen aus, indem dieselben abwechselnd bald nach innen, bald nach aussen und bald nach oben so gewaltsam verdreht wurden, dass besonders auf dem linken die Hornhaut sich bald im äusseren, bald im inneren Winkel und bald unter dem oberen Augenlide verbarg. Diesen grossen Hauptbewegungen waren kleinere Schwingungen untergeordnet, welche bald jene begleiteten, bald beim Nachlass des Schielens als gewöhnlicher Nystagmus sich zeigten. Ich durchschnitt zu verschiedenen Zeiten erst an dem rechten Auge den M. rectus internus und externus. Dadurch wurde der Zustand nur etwas gebessert. Später durchschnitt ich an dem linken Auge ebenfalls den M. rectus externus und internus. Auch hiernach erfolgte Besserung und Verringerung der heftigen convulsivischen Bewegungen des Auges. Acht Tage später durchschnitt ich auf dem zuerst operirten Auge den M. rectus superior und den M. obliquus superior. Wieder acht Tage später an dem linken Auge den M. rectus superior und M. obliquus superior. Bald war die Heilung der Wunde wieder geschehen. Die Augen standen jetzt vollkommen ruhig und wirbelten und schaukelten sich nicht mehr in der Augenhöhle umher, die willkührlichen Bewegungen waren nach allen Seiten hin frei und das frühere unvollkommene Sehvermögen hatte sich bedeutend gebessert. Nach einiger Zeit trat indessen ein neuer Uebelstand ein; das linke Auge begann allmählig nach aussen zu schielen. Ich wiederholte deshalb die Durchschneidung des graden äusseren Muskels, nachdem ich ihn weit nach hinten von der Sclerotica abgeschoben hatte, und da der Augapfel sich sogleich nach innen stellte, glaubte ich keine Fixirung in dieser Stellung mittelst eines Fadens zu bedürfen; doch drehte sich mit der eintretenden Vernarbung das Auge abermals nach aussen, weshalb ich mich zu einer dritten Durchschneidung des M. rectus externus genöthigt sah.

Bei angeborner Kleinheit des Augapfels (Mikrophthalmie) können Strabismus oder Nystagmus, oder beide zugleich, aus denselben Ursachen wie bei normalen Augen entstehen. Da-

hin gehören z. B. Flecken auf der Hornhaut, der Linsenkapsel u. s. w. Die Kleinheit des Augapfels scheint sogar das Schielen und den Nystagmus wegen überflüssigen Raums des Bulbus in der Augenhöhle mehr zu begünstigen, als eine ungewöhnliche Grösse des Sehorgans. Nur zwei auffallende Beispiele dieser Art sind mir vorgekommen. Der erste Kranke, Friedrich H., 30 Jahr alt, war mit Mikrophthalmie des linken Auges geboren. Während das rechte Auge eine normale Stellung und Grösse hatte, schielte das linke im dritten Grade nach innen, und zwar mit periodischen convulsivischen Bewegungen auch nach verschiedenen anderen Richtungen, welche mit Nystagmus abwechselten. Dieser Nystagmus trat auch bisweilen, aber ohne Schielen, auf dem rechten Auge ein, ohne dass irgend eine Trübung an dem Auge sichtbar war, oder früher vorhanden gewesen wäre. Das kleine linke Auge zeigte dagegen eine schwache centrale Verdunkelung auf der vorderen Kapselwand. Die Pupille dieses Auges war von mittlerer Weite, aber fast unbeweglich, und das Sehvermögen auf diesem Auge so gering, dass der Patient nur die grösste Schrift mühsam damit zu erkennen vermochte. Ich durchschnitt hier zuerst den M. rectus internus. Die Operation war sehr leicht. Der Stand des Auges war danach nur etwas besser und der Nystagmus stellte sich noch periodisch ein. Nach der Heilung war die Stellung des Auges wenig verbessert und der Nystagmus etwas geringer. Acht Tage später durchschnitt ich den M. rectus internus abermals, aber weiter nach hinten, excidirte zugleich eine beträchtliche Falte der Bindehaut aus dem äusseren Augenwinkel, verband das rechte Auge und lagerte den Patienten so, dass er das Auge fortwährend nach aussen drehen musste. Nach erfolgter Heilung erschien die Stellung des Auges wiederum sehr bedeutend verbessert, und um sie ganz vollkommen zu machen, nahm ich abermals ein Stückchen Bindehaut aus dem äusseren Augenwinkel fort. Nach vollendeter Heilung stand das Auge vollkommen grade. Alle unwillkührlichen Bewegungen in den vier graden Augenmuskeln hatten aufgehört und nur

selten zeigte sich noch eine leichte Schwingung in den M. obliquis. Ich fand keinen Beruf, diese durch eine Durchschneidung dieser Muskeln zu heben, sondern war mit dem Erfolge um so mehr zufrieden, als auch das Sehvermögen auf diesem kleinen Auge gebessert war.

Der zweite Fall von Mikrophthalmie mit Strabismus spasmodicus und Nystagmus kam bei dem 17jährigen Carl H. vor. Das Sehen mit den kleinen Augen war schwach und durch das Vorhandensein von Cataracta centralis und kleinen Hornhautflecken noch unvollkommen. Die Augen hatten vorzugsweise eine Stellung nach innen und schwangen sich dabei leise hin und her; plötzlich aber entstand ein krampfhaftes Schielen nach aussen und hierauf ein Rollen der Augen, worauf sich dieselben wieder in den inneren Augenwinkel versenkten. Ich durchschnitt zuerst beide M. recti interni. Die Augen drehten sich darauf ganz nach aussen, die grossen Krampfbewegungen hörten jetzt völlig auf und nur die kleineren dauerten noch fort. Nach acht Tagen durchschnitt ich die M. recti externi, worauf die Augen binnen dreien Tagen sich in die normale Sehaxe stellten. Der Erfolg der Operation war völlige Hebung des Schielens, stärkere Prominenz der Augen und gebessertes Sehen. Der Nystagmus war beträchtlich vermindert. Auch hier fand ich keine Veranlassung, dies kleine Uebel durch die Durchschneidung der M. obliqui zu heben.

Höherer Grad von amaurotischer Amblyopie in Folge des Schielens.

Eine der gewöhnlichsten Erscheinungen bei allen Arten des Schielens ist die Störung des Sehvermögens, welche in den meisten Fällen sich nur als Gesichtsschwäche zeigt, selten jedoch einen so hohen Grad erreicht, dass das Auge nur den Unterschied von Dunkelheit und Licht wahrnimmt. Diese amaurotische Amblyopie ist nur Folge der falschen Stellung des

Auges, wovon vielleicht die Compression, welche der stark verkürzte Augenmuskel auf den Bulbus ausübt, mit einigen Antheil hat. Sie verschwindet aber nach der Durchschneidung des Muskels und der Gradstellung des Auges. Einiger dieser Fälle habe ich schon in dieser Schrift gedacht, anderer aber noch nicht Erwähnung gethan. Ein 10jähriges Mädchen schielte mit beiden Augen, mit dem linken jedoch am stärksten, nach innen. Das rechte Auge sah scharf, das linke unterschied nur schwach Tag und Nacht. Die Durchschneidung des M. rectus internus des linken Auges hob die Blindheit vollkommen. — Auguste K., 12 Jahr alt, schielte mit dem linken Auge stark nach innen. Das Auge war blind, die Pupille verengt und nur Tag und Nacht wurden unterschieden. Auch hier stellte die Operation das Sehvermögen wieder vollkommen her. — August K., 40 Jahr alt, schielte mit beiden Augen, und zwar mit dem inken am stärksten, nach innen. Letzteres Auge unterschied nur Helle und Dunkelheit. Nach der Durchschneidung des Muskels wurde das Gesicht etwas gebessert und binnen einigen Monaten sah das Auge ganz vollkommen.

Beim Schielen nach aussen, wenn dieses, wie es gewöhnlich der Fall ist, auf einer Lähmung des M. rectus internus beruht, kommt der höhere Grad von Gesichtsschwäche noch häufiger vor und ist in dieser Zusammensetzung mit einem paralytischen Leiden weniger auffallend. So wie der Strabismus internus sich meistens aus frühester Kindheit herschreibt, so sehen wir den Strabismus divergens paralyticus meistens bei Erwachsenen, oft auch noch im späteren Alter entstehen, und die Gesichtsschwäche dennoch durch die Operation gehoben oder wenigstens gebessert werden. Ich könnte viele Fälle der Art hier anführen, von denen ich jedoch nur die auffallendsten citire: Caroline H., 20 Jahr alt, schielte mit beiden Augen in Folge eines Nervenfiebers seit 3 Jahren nach aussen. Die Pupillen waren beweglich und das Gesicht so schwach, dass nur grössere Gegenstände unterschieden wurden. Die Durchschneidung der äusseren Augenmuskeln veränderte die Stellung der Augen nur wenig; da ich aber aus beiden inne-

ren Augenwinkeln ein grosses Conjunctivastück herausnahm, so erhielten die Augen nach vollendeter Heilung eine normale Stellung. Mit der sich allmählig verbessernden Stellung nahm auch das Sehvermögen zu. — Carl H., Tischler, 30 Jahr alt, schielte seit 10 Jahren, besonders aber mit dem linken Auge, stark nach aussen; das Gesicht war sehr schwach und nur die Umrisse grösserer Gegenstände konnten unterschieden werden. Auch hier erfolgte vollkommene Wiederherstellung des Sehvermögens mit dem Aufhören des Schielens. — Friedrich K., Buchbinderlehrling, 18 Jahr alt, mit dunkelblondem Haar und blauen Augen, schielte seit frühester Kindheit ohne bekannte Ursache mit dem linken Auge stark nach innen. Beide Pupillen waren gleich weit. Das gesunde Auge sah scharf, das schielende konnte nur in grösster Nähe die Umrisse grosser Gegenstände, welche von Dämmerung umgeben zu sein schienen, wahrnehmen. Die Durchschneidung des M. rectus internus, nach welcher das Auge sogleich die normale Stellung annahm, bewirkte augenblicklich eine Verbesserung des Sehens. Die Heilung erfolgte binnen wenigen Tagen, und einige Wochen später war das operirte Auge dem anderen an Stellung und Sehkraft völlig gleich. — Valentin J., Büchsenmacher aus Suhl, 32 Jahr alt, mit schwarzem Haar und braunen Augen, schielte seit seinem 3ten Jahre nach einem epileptischen Anfall mit dem rechten Auge stark nach innen. Das Sehvermögen war auf diesem Auge so schwach, dass der Patient damit nur grosse Gegenstände wie vom Nebel umhüllt erkennen konnte. Wurde dasselbe auf die andere Seite gerollt, so sah der Kranke doppelt, d. h. mit dem gesunden Auge klar, mit dem anderen dunkel. Die Durchschneidung des M. rectus internus brachte das Auge sogleich in die normale Stellung, der Kranke sah besser, und schon am 6ten Tage nach der Operation, wo derselbe völlig geheilt war, konnte er mit diesem Auge lesen. Auch hier erfolgte vollkommene Herstellung des Gesichts.

Ein fast an Blindheit gränzender Grad von Gesichtsschwäche des rechten schielenden Auges fand sich bei dem 10jährigen

Friedrich G., mit hellblondem Haar und blauen Augen. Er schielte seit frühester Kindheit. Unmittelbar nach der Durchschneidung des inneren Augenmuskels behielt das Auge noch eine geringe Richtung nach innen, das Sehvermögen war aber sogleich bedeutend verbessert und wurde später, so wie die Stellung des Auges, völlig normal. Sechs Tage nach der Operation war der Knabe nicht mehr Gegenstand der Behandlung. — Adolph F., 28 Jahr alt, mit dunklem Haar und dunklen Augen, schielte mit dem rechten Auge stark nach innen und mit dem linken auch ein wenig. Das Schielen hatte sich seit dem 3ten Jahre eingestellt. Der hohe Grad von Amblyopie besserte sich sehr langsam. — Otto H., 12 Jahr alt, mit blondem Haar und blauen weitsichtigen Augen, schielte seit dem 5ten Jahre mit dem linken Auge stark nach innen. Oefter trat Doppelsehen ein. Dies verschwand unmittelbar nach der Operation, welche einen so guten Erfolg hatte, dass der hohe Grad von Amblyopie sich darnach verlor und keine Spur vom Schielen zurückblieb. — Fräulein Rosamunde S., 21 Jahr alt, schielte seit frühester Kindheit in Folge einer scrophulösen Augenentzündung mit beiden Augen nach innen. Die Durchschneidung der inneren graden Augenmuskeln hob das Schielen und die Schwachsichtigkeit. — August J. schielte seit frühester Jugend, und zwar seit dem Zahnen, mit dem linken Auge nach innen; auch das rechte schielte in einem geringeren Grade. Die Operation führte sogleich eine normale Stellung der Augen herbei, das schwache Sehvermögen verbesserte sich, dagegen trat einige Zeit lang Doppelsehen ein. Starke Wucherungen der Conjunctiva im inneren Augenwinkel wurden mit der Scheere entfernt. Lange Zeit nach der Operation hatte das rechte Auge eine geringe Neigung nach aussen angenommen. — Sophie H., 24 Jahr alt, mit blondem Haar und dunkelblauen Augen, schielte seit frühester Kindheit mit beiden Augen, besonders aber mit dem linken, stark nach innen. Letzteres sah schwach und die Pupille war erweitert. Die Operation, welche ich in München machte, hatte einen vollkommen günstigen Erfolg. Das Schielen war geho-

ben und das Sehvermögen besserte sich allmählig. — Marie S., 11 Jahr alt, mit braunem Haar und graugrünen Augen, schielte in Folge einer Augenentzündung mit beiden Augen, am stärksten jedoch mit dem linken, nach innen. Die Durchschneidung des M. rectus internus des linken Auges hob die grosse Schwachsichtigkeit durch die verbesserte Stellung, welche nach der Operation auch auf dem anderen Auge erfolgte. Doppelsehen nach der Operation trat hier nicht ein; vor derselben fand es nur Statt, wenn die Gegenstände bis an die Nase gebracht wurden. — Carl O., Glaser, 19 Jahr alt, mit blondem Haar und braunen Augen, schielte mit dem rechten Auge seit dem 3ten Jahre stark nach innen. Beide Pupillen waren stark erweitert, und bei scharfer Fixirung der Gegenstände nahm die falsche Stellung des schielenden Auges noch beträchtlich zu. Die Durchschneidung des M. rectus internus hatte die Herstellung des höchst geringen Sehvermögens und eine normale Stellung des Auges zur Folge. — Caroline N., mit blondem Haar und blauen Augen, schielte seit frühester Kindheit mit dem linken Auge stark nach innen. Beide Pupillen waren gleich weit und das linke Auge konnte nur die Umrisse grösserer Gegenstände dunkel erkennen. Die Durchschneidung des M. rectus internus hatte die völlig natürliche Stellung des Auges und deutliches Sehen auf demselben zur Folge. — Cäcilie A., mit blondem Haar und graublauen Augen, schielte seit dem 3ten Jahre stark nach innen. Das linke Auge hatte eine schlechtere Stellung, als das rechte. Beim Versuch, beide Augen gleichzeitig zu gebrauchen, flossen die Buchstaben zusammen. Die Operation des linken Auges hatte für Stellung und Sehvermögen den günstigsten Erfolg. — Herrmann P., 22 Jahr alt, mit dunkelblondem Haar und blaugrauen Augen, schielte seit dem 3ten Jahre mit dem rechten Auge nach innen. Durch die Operation wurde das normale Sehvermögen und die grade Stellung des Auges hergestellt. Eine kleine Wucherung der Conjunctivawunde wurde 14 Tage nach der Operation mit der Scheere entfernt. — Alexander S., 15 Jahr alt, mit braunem Haar und braunen Augen, schielte

seit dem 4ten Jahre in Folge der Masern mit beiden Augen nach innen. Das linke war das stärker schielende und dabei das Sehvermögen sehr schwach. Der Erfolg der Operation war vollkommen günstig. — Herrmann M., Marqueur, 23 Jahr alt, mit blondem Haar und blauen Augen, schielte seit seinem 7ten Jahre in Folge einer Anstrengung besonders mit dem linken Auge stark nach innen; auf diesem Auge war auch das Sehvermögen äusserst undeutlich. Die Durchschneidung des M. rectus internus am linken Auge hatte den günstigsten Erfolg; eben so die des rechten, einige Wochen später operirten Auges. Stellung und Sehkraft liessen nichts zu wünschen übrig. — Ein sehr hoher Grad von Amblyopie des linken, sehr stark nach innen schielenden Auges, mit stark erweiterter Pupille, bei dem 15jährigen Emil L., mit blondem Haar und graublauen Augen, verlor sich in Folge der Operation. Die Heilung erfolgte schnell und ohne Recidiv. — Josepha P., 13 Jahr alt, schielte mit dem rechten Auge stark nach innen. Es erfolgte nach der Operation die Heilung ohne alle Entzündung und das Gesicht verbesserte sich schnell. — Denselben günstigen Erfolg hatte die Durchschneidung des M. rectus internus des linken Auges bei der Wilhelmine B., welche so stark nach innen schielte, dass die Hälfte der Hornhaut im inneren Augenwinkel verschwand. Der hohe Grad von Amblyopie verlor sich nach der Operation. — Friedrike K., 18 Jahr alt, litt seit ihrem 8ten Jahre in Folge des Scharlachfiebers an einem hohen Grade von Gesichtsschwäche, so dass nur die Umrisse grosser Gegenstände bei hellem Lichte erkannt werden konnten. Allmählig bildete sich ein Strabismus divergens beider Augen aus. Die Augen konnten zwar nach innen gewendet werden, doch blieb im Zustande der Ruhe der Hornhautrand im äusseren Augenwinkel verborgen. Die Durchschneidung beider M. recti externi hob das Schielen vollkommen, anfangs ohne Verbesserung des Sehvermögens, binnen mehreren Monaten war dies indessen so vermehrt, dass die Patientin sehr deutlich sehen und sogar weibliche Handarbeiten verrichten konnte. — Franz C., 24 Jahr alt, litt seit 5 Jah-

ren in Folge einer Erkältung an einem hohen Grade von Gesichtsschwäche des linken Auges, gegen welche die kräftigsten inneren und äusseren Mittel vergebens angewendet worden waren. Seit $1\frac{1}{2}$ Jahren bildete sich ein Strabismus divergens dieses Auges aus. Auch hier hatte die Hebung des Schielens durch die Operation einen günstigen Erfolg. Anfangs sah der Kranke zwar weniger als vor der Operation, beim Gebrauch reizender ableitender Mittel verbesserte sich aber das Gesicht binnen mehreren Monaten so bedeutend, dass er gröbere Schrift zu lesen im Stande war. Die Stellung des Auges war der des anderen völlig gleich.

Das Schielen in Folge von lähmungsartigen Zuständen der Netzhaut.

Die Gesichtsschwäche von einer falschen Stellung des Augapfels, welche der Strabismus muscularis herbeiführt, ist vorzugsweise eine Amblyopia, ja selbst eine Amaurosis ex anopsia, und entsteht aus dem Nichtgebrauche des Auges in Folge seiner Ablenkung von der normalen Sehaxe.

Von dieser amaurotischen Amblyopie, welche Folge des Schielens ist, muss diejenige unterschieden werden, wo die Amblyopie die Ursache des Strabismus ist. Der Strabismus amauroticus in seinen geringeren Graden entsteht bisweilen in Folge einer partiellen Schwächung der Retina. Der für das Licht empfängliche Theil dieser Membran sucht dasselbe durch abnorme Stellung des Auges zu percipiren, und so entsteht ein Schielen, meistens in der Richtung nach aussen, seltener nach innen. Das Auge zeigt alle bei amaurotischen Amblyopien von Schwäche der Retina eigenthümlichen Erscheinungen und weicht allmählig von der normalen Sehaxe ab. Die unter diesen Umständen unternommene Operation, wodurch der Augapfel seine natürliche Stellung wieder erhielte, würde Blindheit zur Folge haben, da man den unempfindlichen Theil der Netzhaut gewaltsam dem Lichte zukehrte und dem em-

pfänglichen das Licht entzöge. Wenn nun aber nach vorangegangener passender Behandlung dieser Amblyopie der Krankheitszustand so weit als möglich gebessert ist, so beeinträchtigt der unverändert fortdauernde Strabismus das Gesicht ebenfalls bedeutend und die Durchschneidung des das Auge verziehenden Muskels kann sich hier bisweilen nützlich zeigen. Nur in einigen Fällen habe ich die Operation mit mehr oder weniger günstigem Erfolge gemacht.

Friedrich W., 52 Jahr alt, mit grauen Augen, schielte seit einer Reihe von Jahren in Folge eines Schlages gegen die rechte Augenbrauengegend mit diesem Auge etwas nach innen. Gleichzeitig stellte sich eine vollkommene Blindheit darauf ein. Allmählig verlor sich diese so weit, dass er Tag und Nacht unterscheiden, jedoch die Umrisse grösserer Gegenstände von der äusseren Seite her ungefähr angeben konnte. Zwei Jahre später stellte sich auch auf dem linken Auge eine partielle Lähmung der Retina ein. Grössere Gegenstände konnten von der äusseren Seite her in ihren Umrissen angedeutet werden. Die Pupillen waren mässig erweitert und nicht verzogen; die des rechten Auges weiter als die des linken. In der Tiefe erkannte man in jenem Auge eine leichte Trübung. Die Durchschneidung des inneren graden Augenmuskels verbesserte das Schielen und das Sehvermögen bedeutend, so dass die Gegenstände auch von vorn deutlich erkannt werden konnten. — Caroline H., 18 Jahr alt, schielte in Folge einer unvollkommenen Lähmung der Retina mit beiden Augen stark nach aussen. Eine vor mehreren Jahren Statt gehabte Erkältung war die Ursache. Das Gesicht war so schwach, dass nur die Umrisse grosser Gegenstände, wobei der Tastsinn zu Hülfe genommen wurde, erkannt werden konnten. Längere ärztliche Behandlung verbesserte den Zustand nicht. Die Durchschneidung der M. recti externi gab den Augen die normale Stellung, und verbesserte das Gesicht mehr, als ich es erwartet hatte.

Ich kann diese Schrift nicht schliessen, ohne denjenigen jungen Aerzten, welche sich mit der grössten Hingebung der Nachbehandlung vieler der von mir Operirten unterzogen, meinen wärmsten Dank abzustatten; den Lesern aber wünsche ich, dass sie dieselbe nicht unbefriedigt aus der Hand legen mögen.

Literatur.

Büffon, Dissertation sur la cause du Strabisme ou des yeux louches, in den Memoiren de l'Académie de Paris 1743. Histoire nat. Supplem. Tom. II.

Fischer, Theorie des Schielens; veranlasst durch einen Aufsatz des Herrn Büffon. Ingolstadt, 1787.

Garvesii, Dissertatio de Strabismo. Edinburgh, 1788.

Aug. Roux, Observation sur un strabisme divergent de l'oeil droit gueri sur un sujet adulte qui en était affecté depuis son enfançe. Paris, 1814.

Rossi, Memorie della reale Academia delle scienze de Torino. Torino, 1830. Tom. 34.

W. Mackenzie, praktische Abhandlung über die Krankheiten des Auges. Aus dem Englischen. Weimar, 1832.

Kessler in Rust's Handbuch der Chirurgie. 1835. Art. Strabismus.

J. C. Jüngken, die Lehre von den Augenkrankheiten. Zweite vermehrte Auflage. Berlin, 1836.

Stromeyer, Beiträge zur operativen Orthopädik. Hannover, 1838.

v. Ammon's Zeitschrift. V.

v. Ammon's Monatsschrift. 1838. Bd. I.

Melchior, Dissertatio de Strabismo. Havniae, 1839.

Troxler, Abhandlung über das Doppelsehen und Schielen in Himly's ophthalmologischer Bibliothek. Bd. 3. St. 3.

Pauli in Schmidt's Jahrbüchern. Bd. XXIV.

Dieffenbach, über die Operation des Schielens; in der Vereinszeitung für Heilkunde in Preussen, 1839, No. 45., und in Casper's Wochenschrift, 1840 und 1841.

Burtz, in der Vereinszeitung für Heilkunde in Preussen. 1840.

Neuber, über das Schielen der Augen, dessen Ursachen und Behandlung. Cassel, 1840.

Cunier, Annales d'oculistique. 1840. Tom. III.

v. Ammon, die Behandlung des Schielens durch den Muskelschnitt. Ein Sendschreiben an Dieffenbach. Leipzig, 1840.

Baumgarten, Erfahrungen über die Operation des Strabismus und die Muskeldurchschneidung am Auge in physiologisch-pathologischer und therapeutischer Beziehung, in v. Ammon's Monatsschrift, Bd. III, Heft 5.

Nitzsche, Dissertatio de Strabismo. Lipsiae, 1840.

Francke, Erfahrungen über den Muskelschnitt beim Strabismus, in v. Ammon's Monatsschrift, Bd. III, Heft 5.

Szokalsky, de l'influence des Muscles obliques de l'oeil sur la vision et de leur paralysie. Annales et Bulletin de la société de Médicine de Gand. 1840.

Beydler, Observations de Strabisme. Ebendas.

Fricke, über die Operation zur Heilung des Strabismus (Myotomia ocularis). Hamburger Medizinische Zeitschrift, 1840.

Rigler, über Strabismus und Luscitas, in v. Ammon's Monatsschrift, Bd. III.

Franz, on Squinting in the Lancet. London, 1840.

Baumgarten, das Schielen und dessen operative Behandlung nach eigenen Beobachtungen und Erfahrungen wissenschaftlich dargestellt. Leipzig, 1841.

E. Lee, on Stammering and Squinting and on the methods for their removal. London, 1841.

C. G. T. Ruete, neue Untersuchungen und Erfahrungen über das Schielen und seine Heilung. Ein Beitrag zur Physiologie des Gesichtssinnes. Göttingen, 1841.

A. Burow, Beiträge zur Physiologie und Physik des menschlichen Auges. Königsberg, 1841.

F. Keil, das Schielen und dessen Heilung. Berlin, 1841.

Ch. Phillips, de la Tenotomie sous-coutanée, ou des opérations qui se pratiquent pour la guérison des pieds-bots, du torticolis, de la contracture de la main et des doigts, des fausses ankyloses angulaires du genou, du strabisme, de la myopie, du bégaiement etc. Accompagné de 12 planches. Paris, 1841.

M. Baudens, Leçons sur le strabisme et le bégaiement. Paris, 1841.

Ph. H. Wolff, neue Methode der Operation des Schielauges durch subcutane Tenotomie. Berlin, 1841.

Ewald Wolff, die sichere Heilung des Schielens, nach den neuesten Erfahrungen dargestellt. Breslau, 1841.

Gazette médicale und Gazette des hôpitaux de Paris von 1840—1841. Aufsätze über den Strabismus von Bouvier, Guerin, Jobert, Velpeau, Schuster, Bérard, Baudens, Maisonneuve, L. Boyer, Demarres u. m. A.

In den englischen Zeitschriften finden sich ebenfalls eine bedeutende Anzahl theils grösserer, theils kleinerer Aufsätze über Strabismus, von Franz, Lucas u. A.

Erklärung der Abbildungen.

Tab. I.

Differenzen des Schielens.

A. Strabismus convergens.

Fig. 1. Schielen nach innen mit dem rechten Auge (erster Grad).
Fig. 2. Strabismus convergens desselben Auges (zweiter Grad).
Fig. 3. Strabismus convergens desselben Auges (dritter Grad).
Fig. 4. Schielen nach innen mit beiden Augen (erster Grad).
Fig. 5. Strabismus convergens beider Augen (zweiter Grad).
Fig. 6. Strabismus convergens beider Augen (concomitans und dritter Grad).

B. Strabismus divergens.

Fig. 7. Schielen nach aussen mit dem rechten Auge (erster Grad).
Fig. 8. Strabismus divergens oculi dextri (zweiter Grad).
Fig. 9. Strabismus divergens oculi dextri (dritter Grad).
Fig. 10. Strabismus divergens beider Augen (zweiter Grad).
Fig. 11. Schielen nach aussen mit beiden Augen (dritter Grad).

C. Seltenere Schielformen.

Fig. 12. Schielen nach oben mit dem linken Auge.
Fig. 13. Schielen nach innen und oben mit dem rechten Auge.
Fig. 14. Schielen nach unten mit dem linken Auge.
Fig. 15. Schielen nach aussen und unten mit dem rechten Auge.
Fig. 16. Ptosis des oberen Augenlides mit Strabismus divergens des linken Auges.

Tab. II.

Die zur Schieloperation nöthigen Instrumente.

Fig. 1. Augenlidhalter von PELLIER für das obere Augenlid.
Fig. 2. Augenlidhalter für das untere Augenlid.
Fig. 3. 3. Zwei Conjunctivahäkchen.

Fig. 4. Doppelhäkchen.
Fig. 5. Stumpfer Muskelhaken.
Fig. 6. Hakenpincette.
Fig. 7. Auf der Fläche gekrümmte Discisions-Scheere.

Tab. III.

Operation des Schielens.

Fig. 1. Bildung der Bindehautfalte im inneren Augenwinkel durch die Conjunctivahäkchen.
Fig. 2. Der blossgelegte Musculus rectus internus.
Fig. 3. Der blossgelegte Musculus rectus externus.
Fig. 4. Der blossgelegte Musculus obliquus superior.
Fig. 5. Der blossgelegte Musculus rectus inferior.
Fig. 6. Der blossgelegte Musculus rectus superior.
Fig. 7. Der blossgelegte Musculus obliquus inferior.

Berlin, Druck von A. W. Hayn.

3.

6.

10.

13.

15.

C. J. Bühring del.

Tab I.

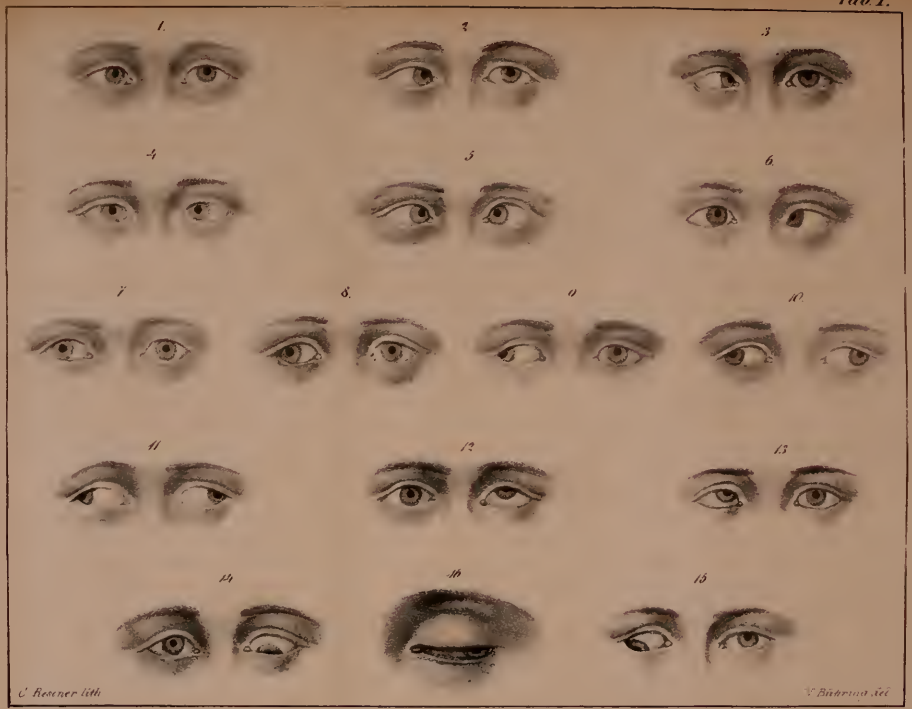

Tab. II.

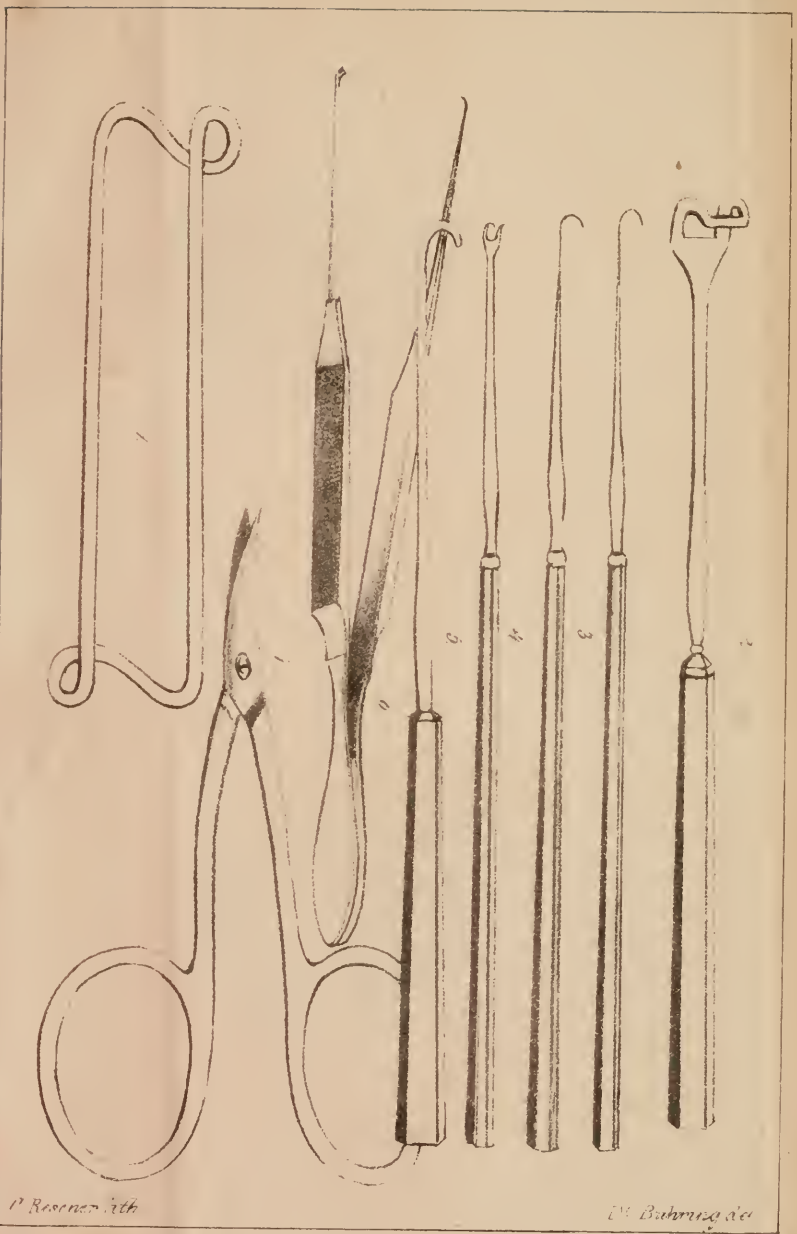

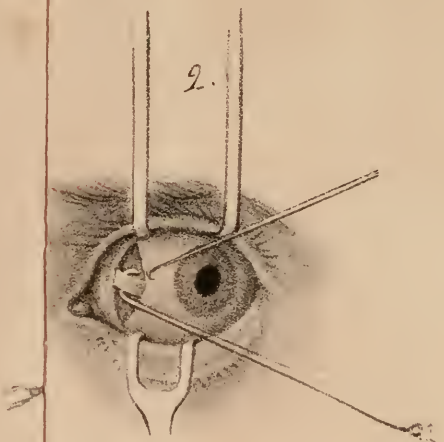
2.

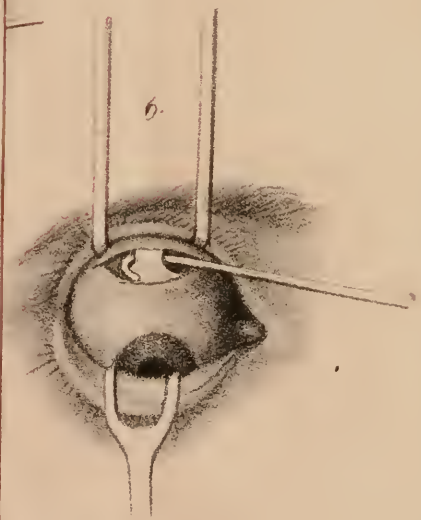
6.

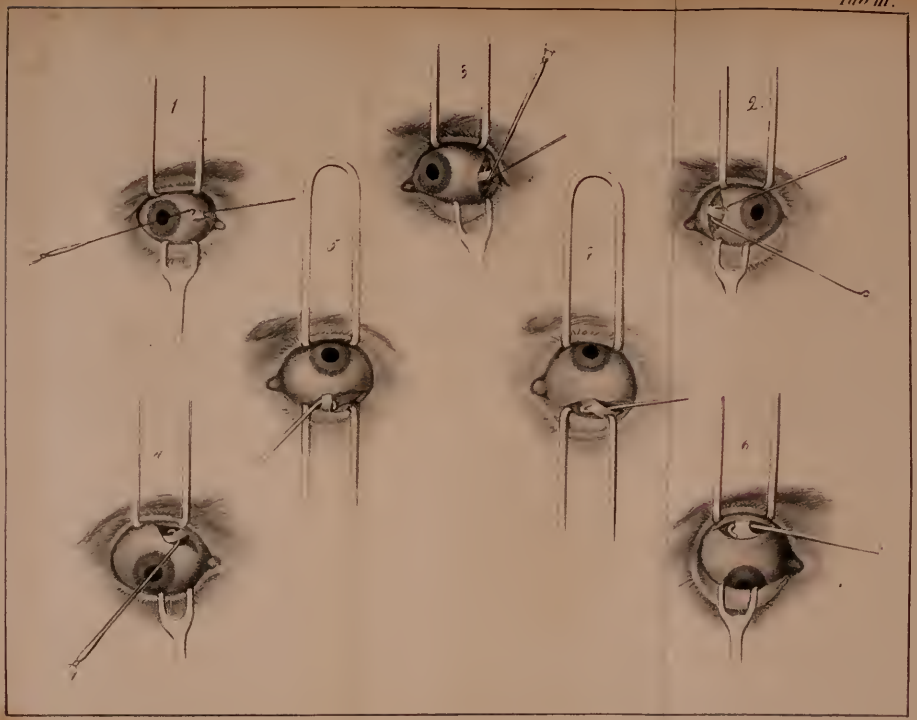
1
5
2.
3
7
4
6